HYKS

HELSINGIN SEUDUN YLIOPISTOLLINEN KESKUSSAIRAALA
HELSINGFORSREGIONENS UNIVERSITETSCENTRALSJUKHUS
HELSINKI UNIVERSITY CENTRAL HOSPITAL

SÄDEHOIDON MAGNEETTISIMULOINTI HYKS SYÖPÄKESKUKSESSA

Rh Ella Kokki

17.4.2015

Tietoja MRI-yksiköstä

- GE Optima MR450w, 1.5 T
- Φ = 70 cm, *l* = 145 cm
- 2 vaihdettavaa pöytää, joista toisessa tasainen pöytälevy
- Pöytään integroidut kelat
- MRI- yhteensopivat fiksointivälineet
- Lap-laserjärjestelmä
- Simulointityöasema
- 2-3 hoitajaa työvuorossa kerrallaan
- Sekä annos- että diagnostisia kuvauksia
- Diagnostiset kuvaukset yhteistyössä HUS-Kuvantamisen kanssa

HYKS

- Laite otettiin käyttöön v. 2011.

- V. 2014 potilaita kuvattiin MRI:ssa 1177 joista prostatan simulointeja oli 106.

(TT-simulaattoreissa kuvattiin 4537 potilasta joista n.600 oli prostatan simulointeja).

Simuloinnin haasteita

- MRI-kuvauksessa kuvauskelat ovat optimaalisesti mahdollisimman lähellä potilasta.
- Tämä ei onnistu MRI-simuloinnissa:
  - Kehon ääriviiva voi vääristyä keloilla tuettuna.
  - Asetuspisteiden laittaminen hankalaa, jos kelat kiinni potilaassa.
  - Kelan asettaminen ja poistaminen saattaa muuttaa potilaan asentoa.

Milloin ei kuvata?

- Ehdottomat kontraindikaatiot:
  - sydämentahdistin
  - metallisirpaleet silmissä
  - Swan-Ganz –katetrit (keuhkovaltimokateri, menee kaulalta/nivusesta sydämen kautta keuhkovaltimoon)
- Mahdolliset kontraindikaatiot:
  - Sisäkorvaimplantit, neurostimulaattorit, kaikki lääkepumput, shuntit, stentit, coilit, aneurysmaklipsit, vierasesineet, tatuoinnit, raskaus...
  - Potilaan huono kunto, klaustrofobia ja ko-operoimattomuus voivat myös olla este magneettikuvaukselle

Milloin voidaan kuvata mutta ei simuloida?

- Potilas on liian suuri (kuvauskaaret eivät riitä potilaan ympäri)
- Lonkkaproteesit molemmin puolin
- Kultajyvät eivät erotu tarpeeksi selvästi

→ Tehdään lisäksi TT

SIMULOINTI VAIHE VAIHEELTA

Esivalmistelut

- Potilaan haastattelu
  → Mahdollisten kontraindikaatioiden poissulkeminen
- Korut, kellot, kuulolaitteet yms. pois
- Mikäli potilaalla on lonkkaproteesi, on hyvä tietää sen merkki ja milloin se on laitettu. (Yleisenä sääntönä pidetään että jos proteesi on laitettu suomessa 2000-luvulla ongelmaa ei ole.)
- Varmistetaan että potilas on noudattanut rakontäyttöohjetta (1h ennen käynyt vessassa ja juonut 2 lasia vettä sekä tyhjentänyt suolen.)

Kuvaushuoneessa…

- Potilas asetellaan putkeen pää edellä ja haetaan jalkatelineeseen sopiva asetus.
- Suojataan potilaan kuulo.
- Ohjeistetaan liikkumattomuudesta ja annetaan merkinantokello käteen.
- Asetetaan kuvauskaaret lantion ympäri ja kela näiden päälle.

Kaarien avulla kuvauskela ei kosketa potilaan ihoa ja ihon pinta ei vääristy.

HYKS

Säätötilassa…

- Valitaan kuvausprotokolla sekä tarkistetaan puhe/kuuloyhteys.

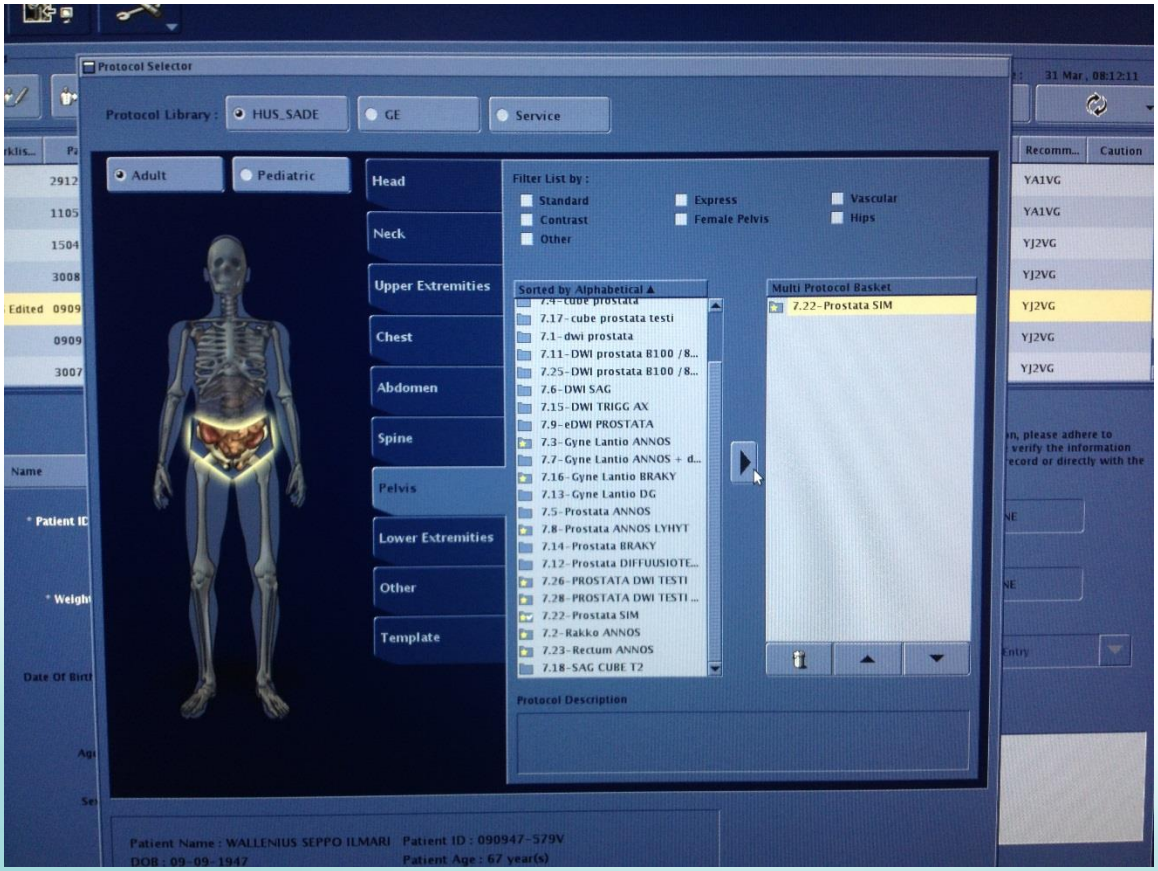

Kuvasarjat:

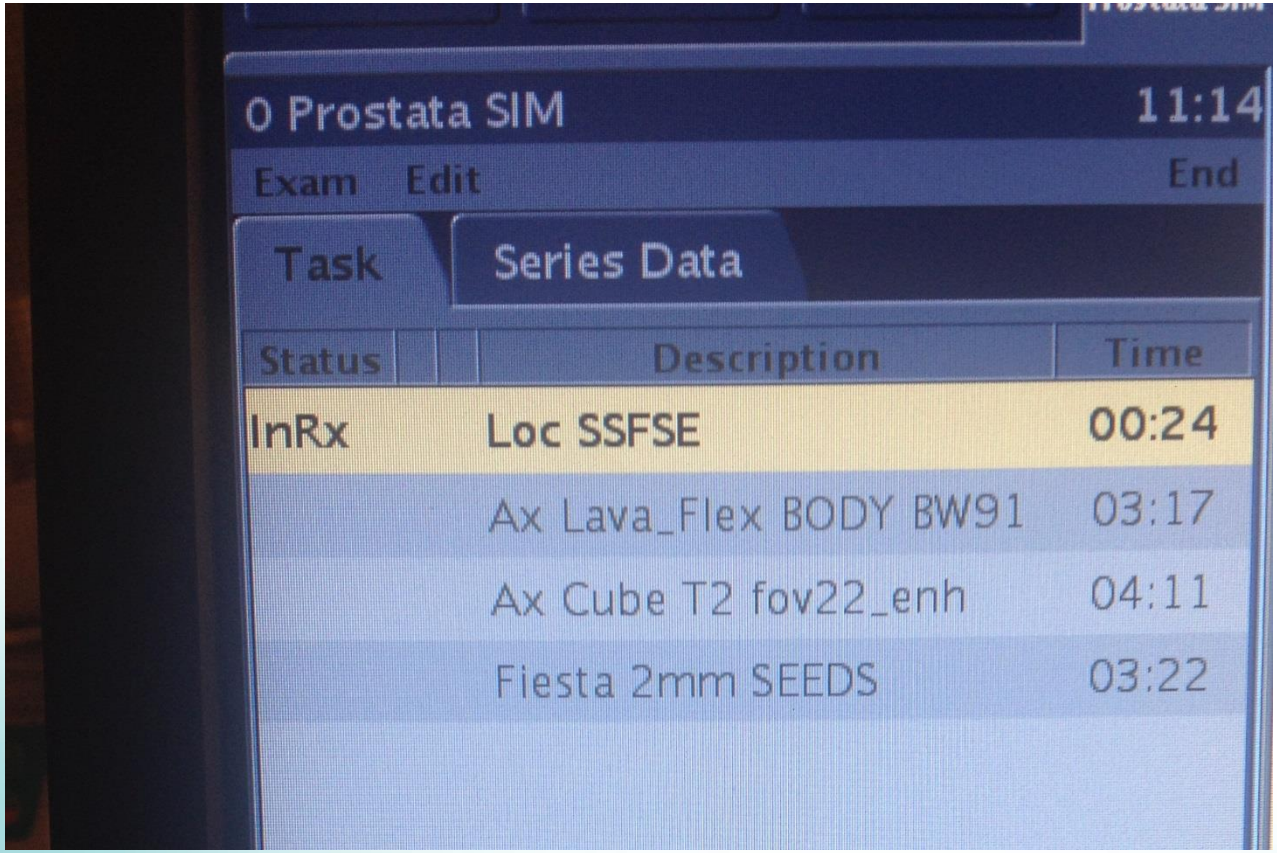
0 Prostata SIM
11:14
Exam
Edit
End
Task
Series Data
Status
Description
Time
InRx
Loc SSFSE
00:24
Ax Lava_Flex BODY BW91
03:17
Ax Cube T2 fov22_enh
04:11
Fiesta 2mm SEEDS
03:22

KUVASARJOJEN KOHDISTUS JA KRITEERIT

Ax Lava_Flex BODY

- Annossuunnittelusarja johon tehdään simulointi
- Kuvataan suurella FoV:lla, kuvassa täytyy näkyä potilaan iho sekä kriittiset elimet.
- Kuvasarjan kesto n.3-5 minuuttia

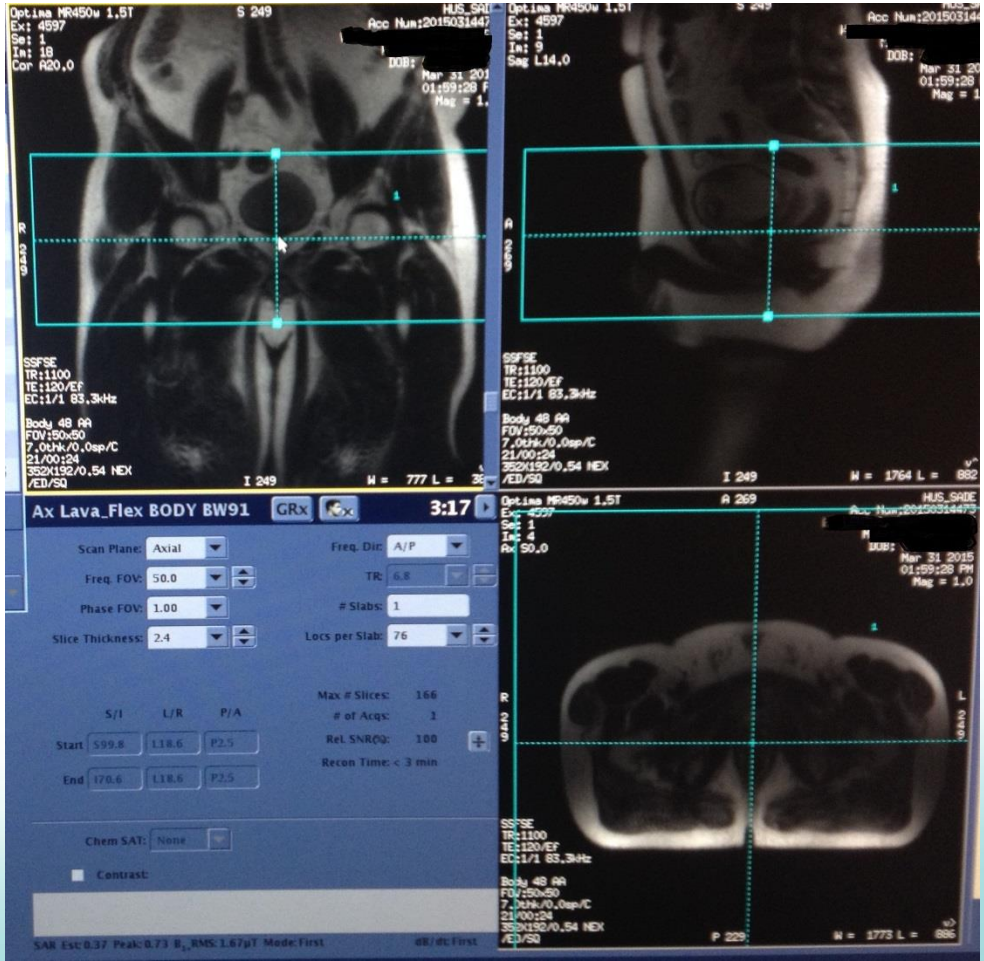

Ax Lava_Flex BODY

Ax Cube T2

- Patologia näkyy hyvin.
- Tähän sarjaan lääkäri piirtää PTV:n.
- Kuvassa tulee näkyä prostata, seminaalivesikkelit sekä bulbus penis.
- Kuvasarjan kesto n.4-5 min.

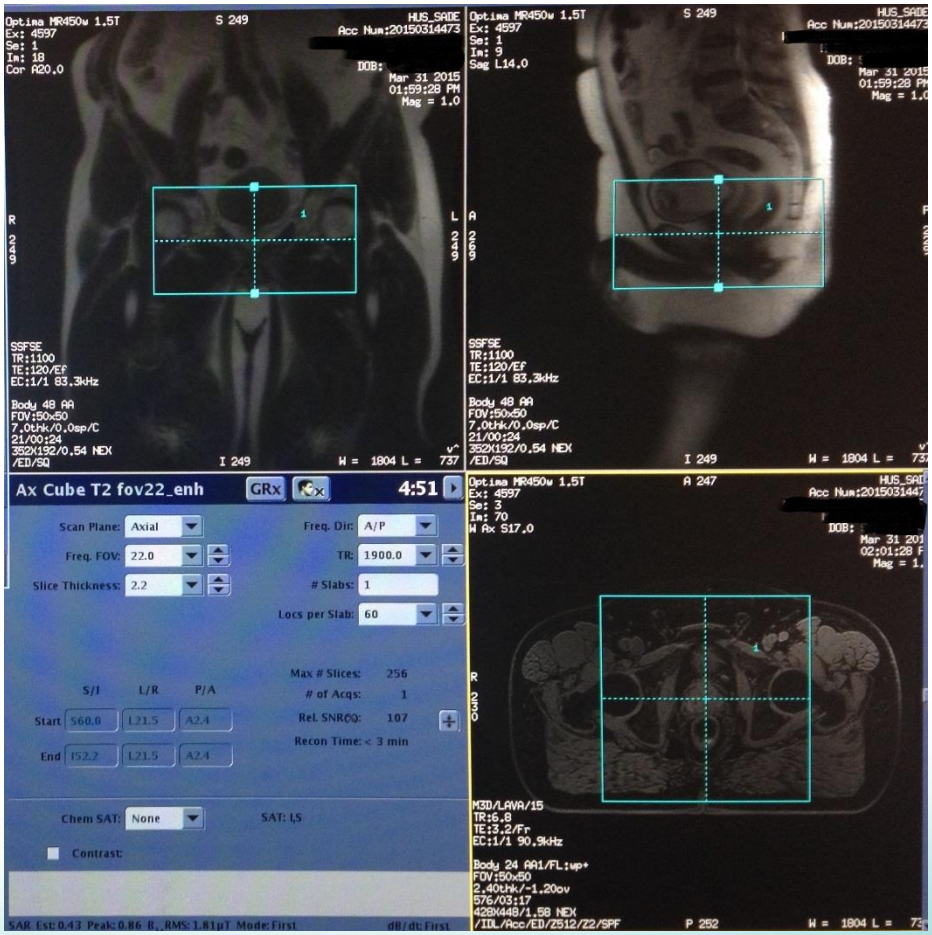

Ax Cube T2

DFOV 22.0cm
FL:
ROT:
ET:84
R
1
1
4
L
1
0
6
M3D/Cube/90
TR:1900
TE:100.1/Ef
EC:1 /1 62.5kHz
Body 24 AA2/FL:wp+
FOV:22x22
2.2thk/-1.1ov
96/04:32
256X256/2.00 NEX
St:SI/NP/ED/Z512/Z2/SPF
P 121
WW: 867WL: 433

Fiesta 2mm SEEDS

- Kultajyvien erottamiseksi.
- Kuvassa tulee näkyä prostata sekä seminaalivesikkelit.
- Kuvasarjan kesto n.3-5 min.

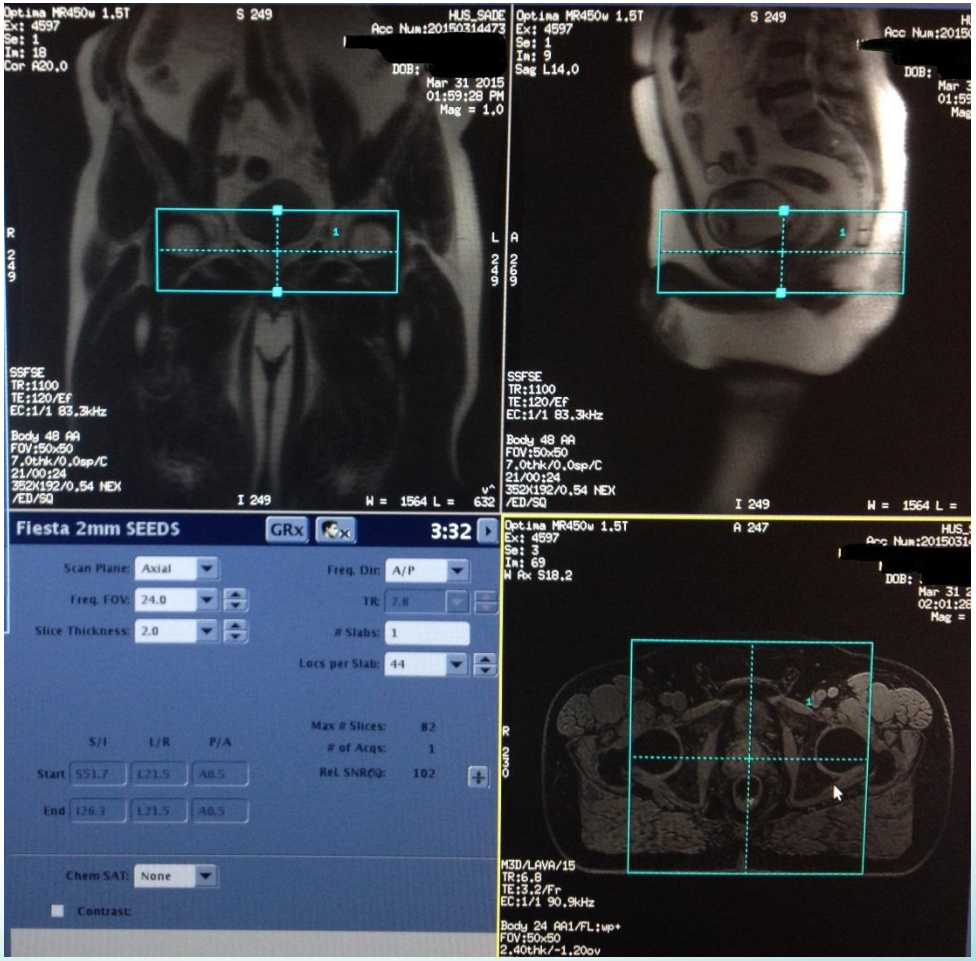

Fiesta 2mm SEEDS

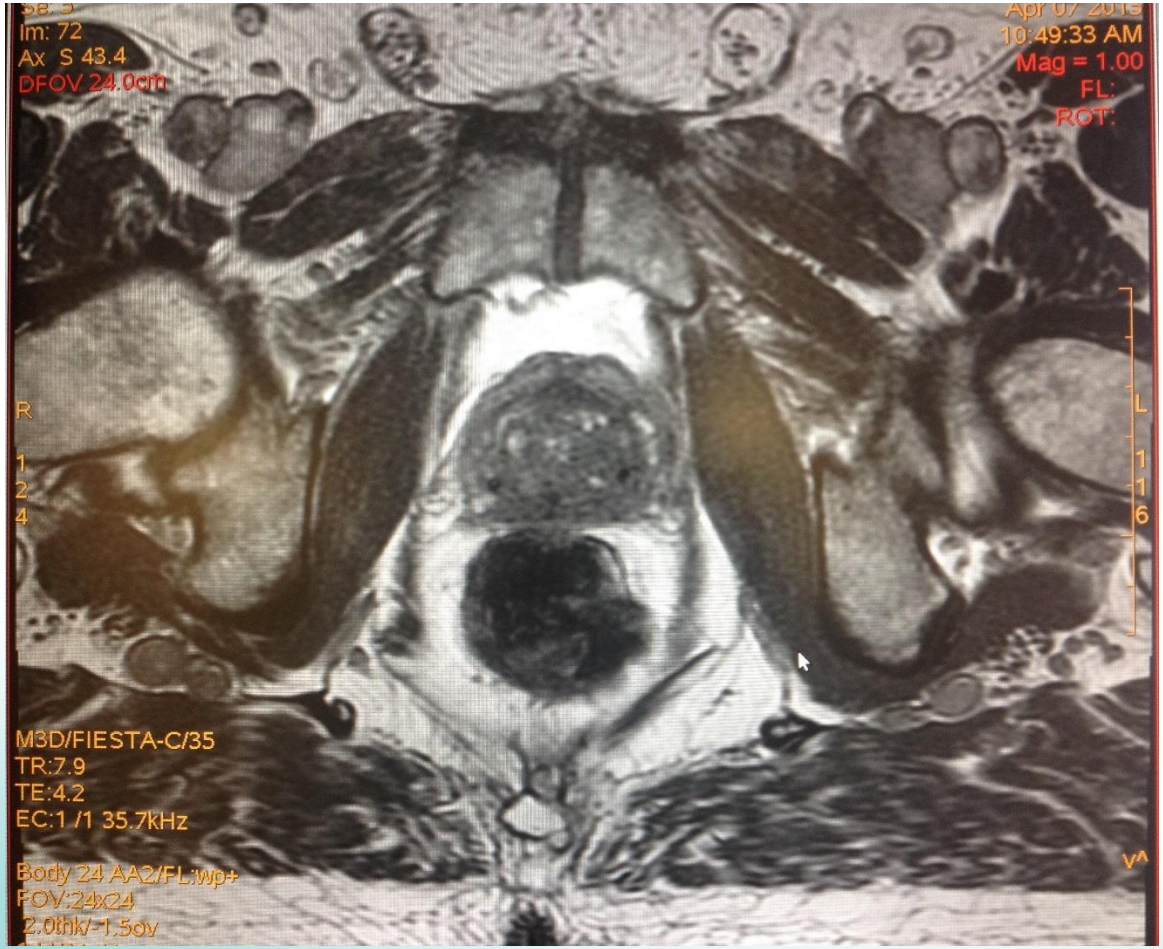

- Samaan aikaan kun toinen hoitaja kuvaa kaikki kolme kuvasarjaa, toinen hoitaja tekee ensimmäiseen kuvasarjaan simuloinnin

  → Potilas on kuvaushuoneessa n.15 minuuttia.

- Simuloinnin kaikkiin vaiheisiin aikaa menee n.30 minuuttia.

SIMULOINTI TYÖASEMILLA

HYKS

Potilasta kuvaava hoitaja lähettää simulointisarjan MimVista-työasemalle jossa toinen hoitaja luo Virtual CT –kuvapakan...

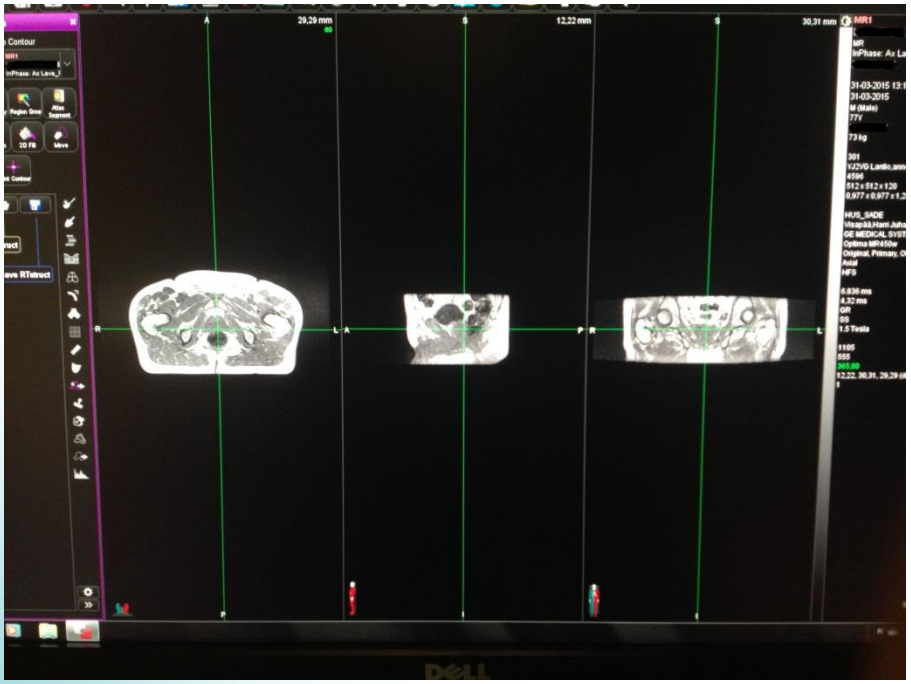

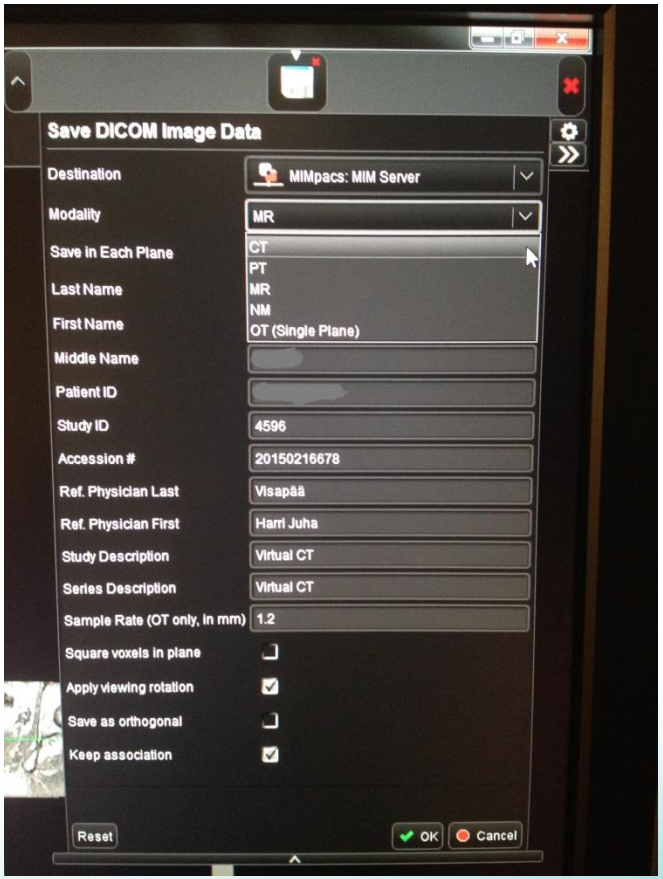

”CT”-kuvapakka lähetetään GE:n AV-työasemalle, jossa valitaan anatomisesti oikea kohta sekä simulointiohjelma…

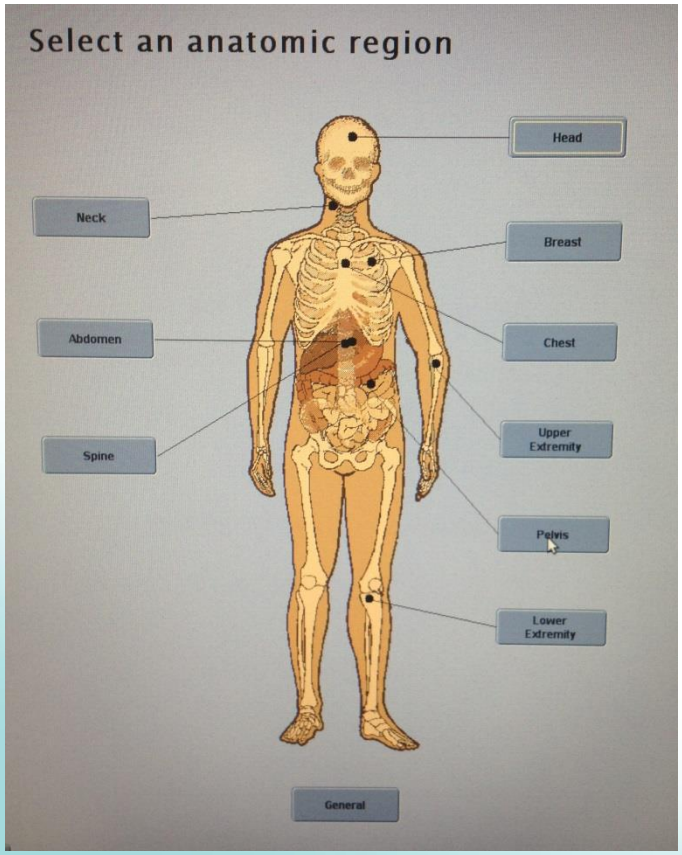

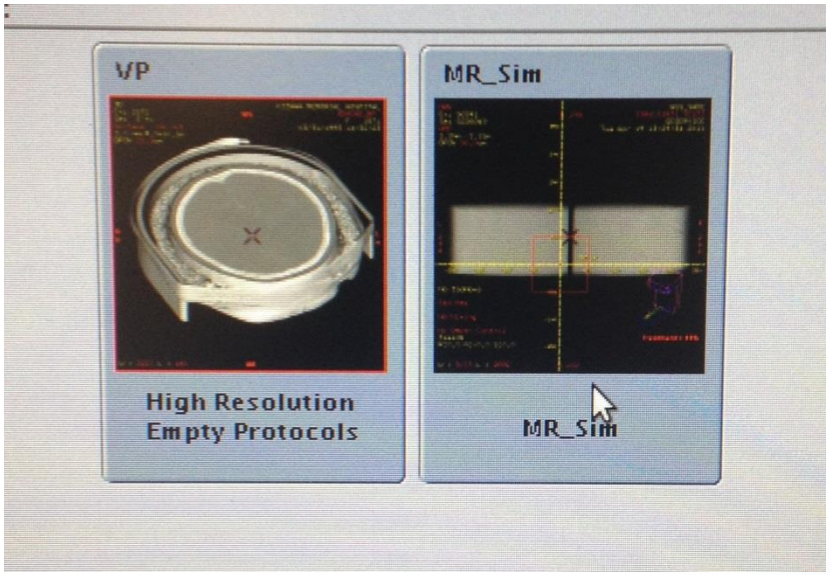

Asetetaan isosentri…

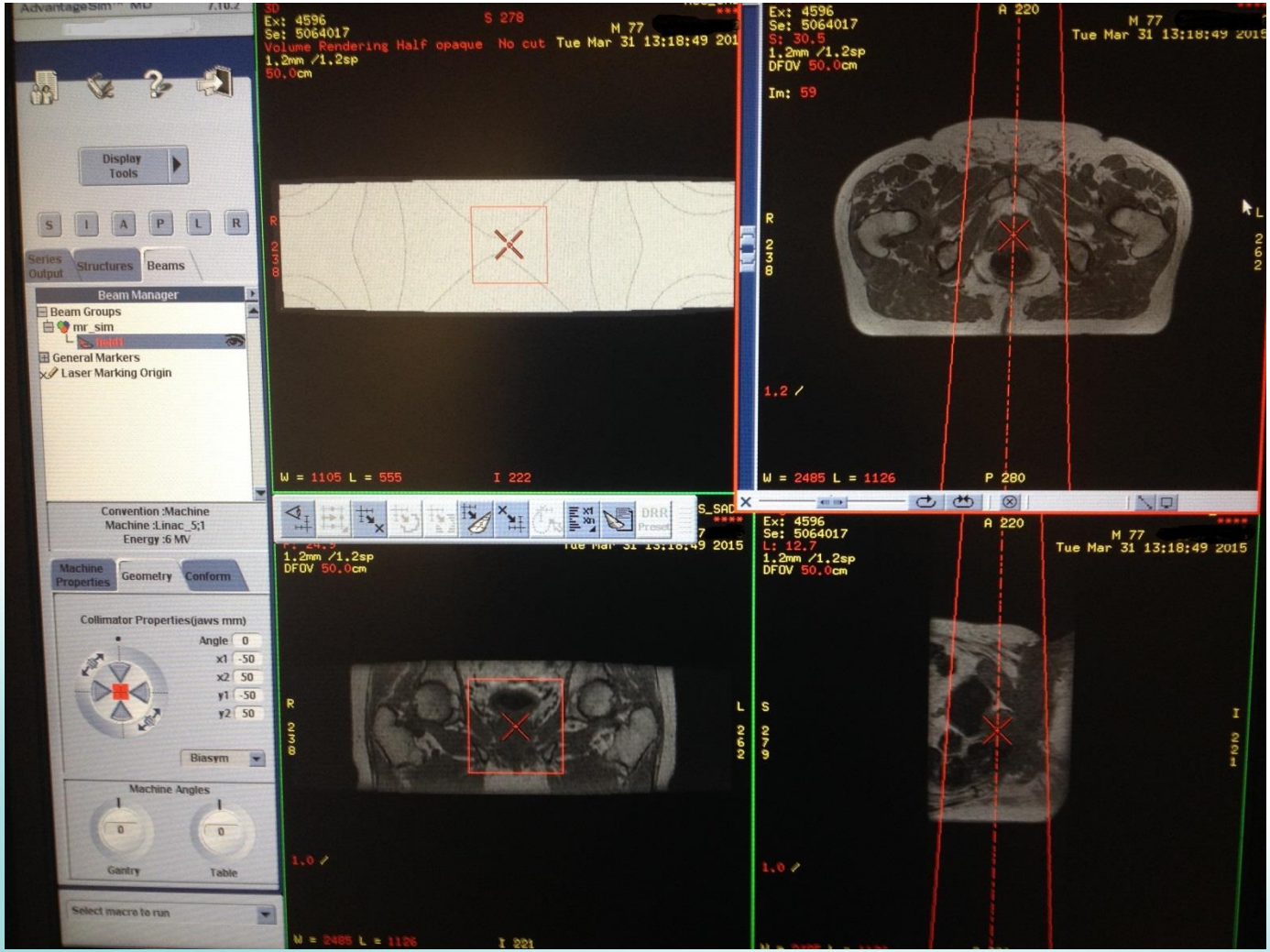

Lähetetään isosentrin koordinaatit Lap-laser työasemalle…

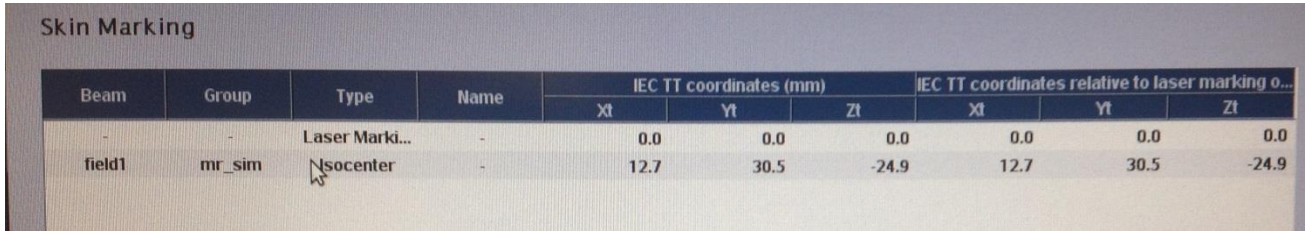

Skin Marking

Beam	Group	Type	Name	IEC TT coordinates (mm)			IEC TT coordinates relative to laser marking o...		
				Xt	Yt	Zt	Xt	Yt	Zt
-	-	Laser Marki...	-	0.0	0.0	0.0	0.0	0.0	0.0
field1	mr_sim	Isocenter	-	12.7	30.5	-24.9	12.7	30.5	-24.9

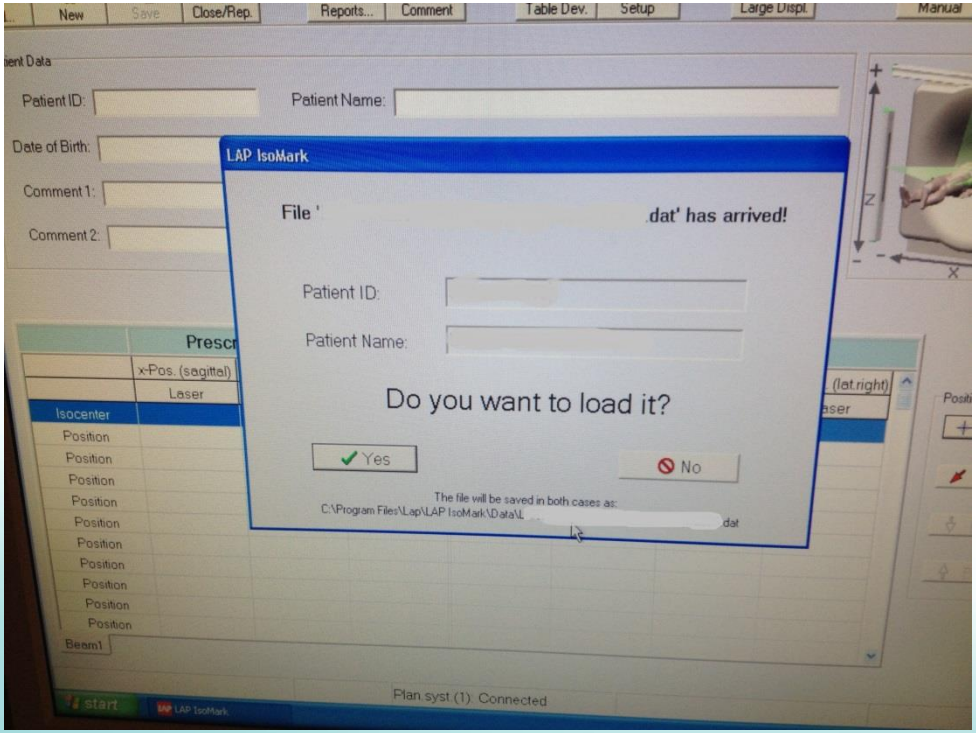

…ja merkitään ne tussilla potilaaseen jonka jälkeen potilas viedään pois kuvaushuoneesta.

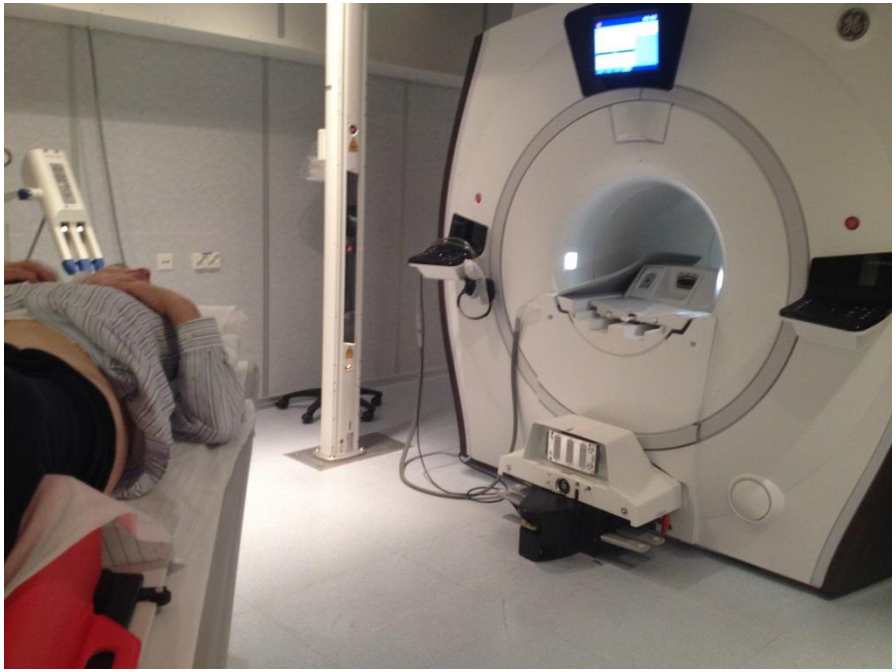

Potilas tatuoidaan kuvaushuoneen ulkopuolella koska tatuointineuloja ei voi viedä magneettikenttään.

Tämän jälkeen potilas voidaan lähettää kotiin.

Kuville tehdään jälkikäsittely (luodaan struktuurit Body ja Isosentri) sekä lähetetään kuvat annossuunnitteluun.

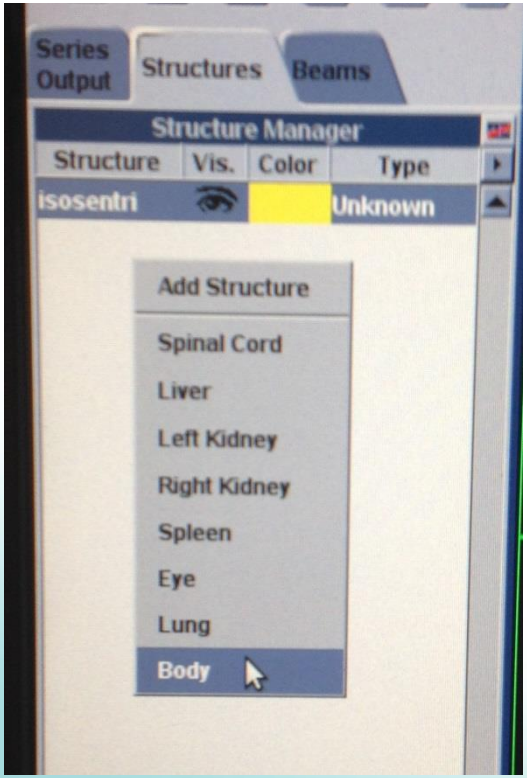

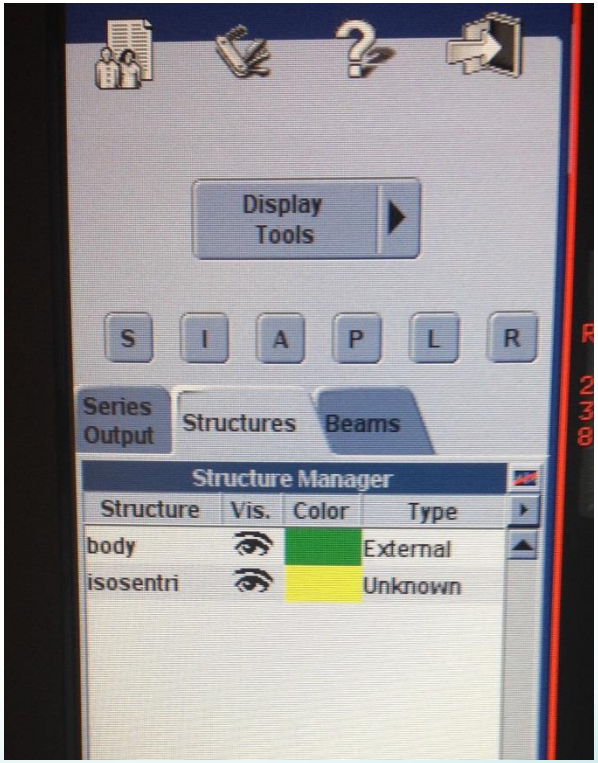

Annossuunnittelussa kuvasarjasta luodaan Pseudo-TT, joka on matemaattisesti tuotettu kuva MRI-kuvasta. Siihen lähetetään PTV ja kriittisten elinten struktuurit sekä tehdään annoslaskenta.

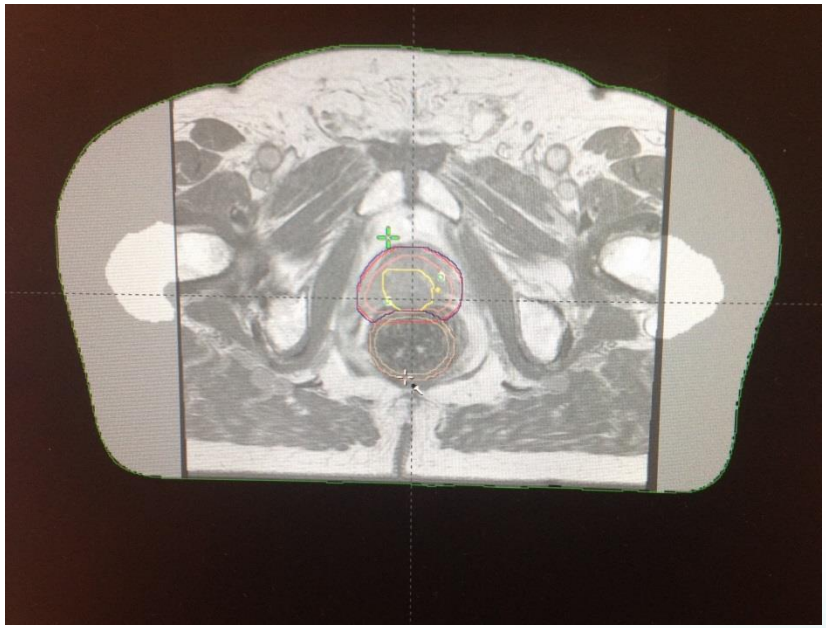

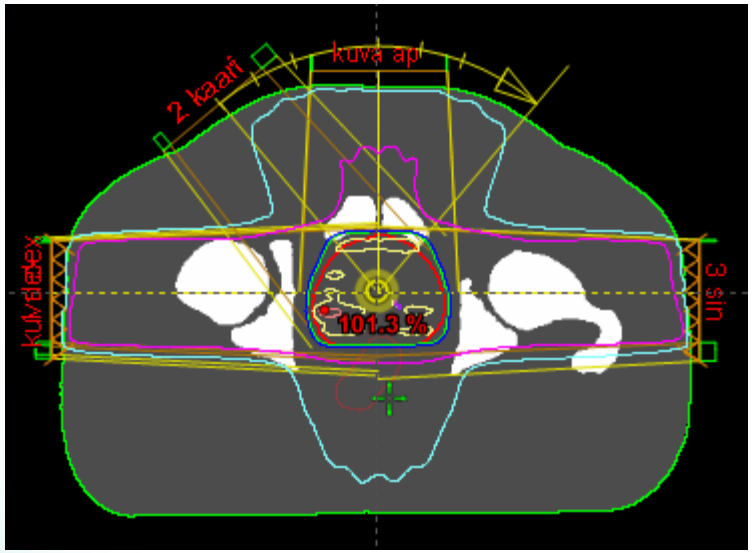

Laskenta

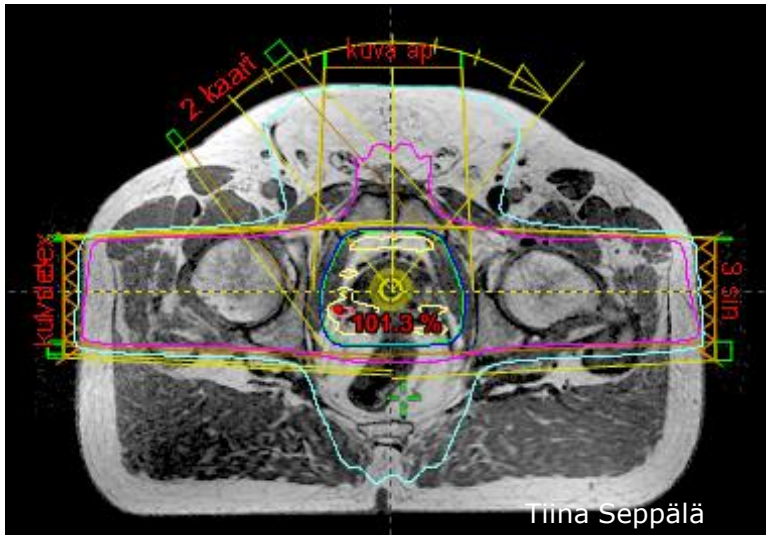

Visualisointi

→ Potilas on valmis sädehoitoon!

Plussat ja miinukset

+ Potilaan säderasitus pienenee

+ Pehmytkudokset näkyvät paremmin

+ PTV:n piirtäminen on tarkempaa jolloin marginaalia voidaan pienentää

- Kultajyvien erottaminen vaikeampaa

- Kookkaita potilaita ei voi simuloida

- Potilaan asento saattaa helpommin muuttua kun kuvauskeloja siirretään isosentrin merkintöjen tieltä

Kysymyksiä?
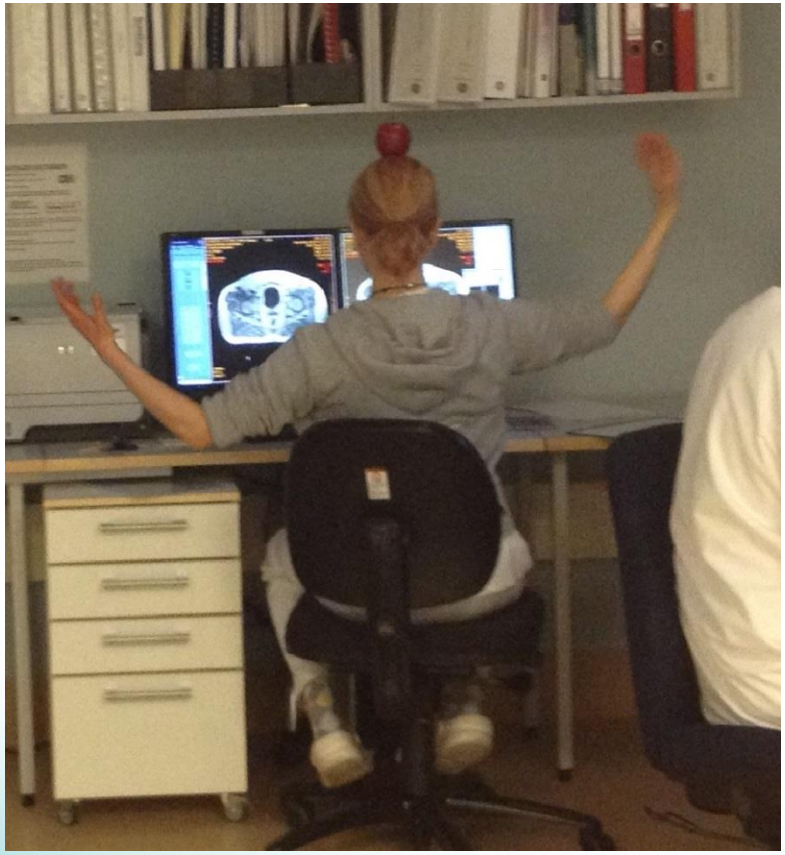
Kiitos!