KRANIOSPINAALIHOIDON INDIKAATIOT JA HAITAT

Sädehoitopäivät 2014
Heli Virsunen
erikoislääkäri KYS/sädehoitoyksikkö

8 V. POIKA, MUUTAMAN KK AJAN PÄÄNSÄRKY, PAHOINVOINTI, NYSTAGMUS

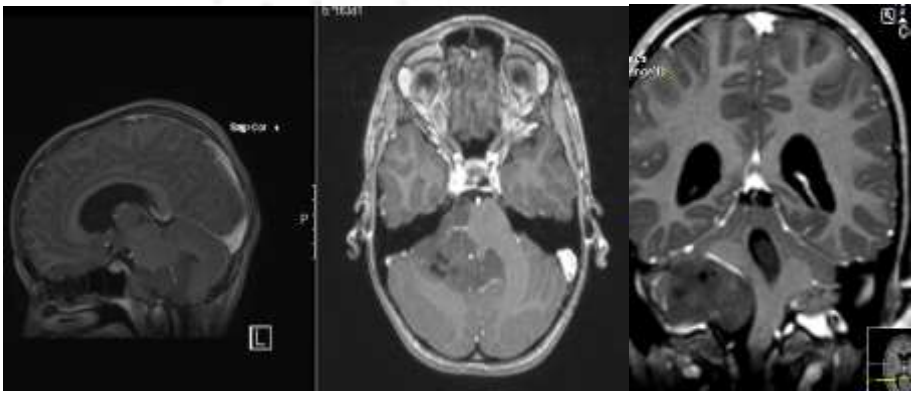

Löydöksenä kookas 4. ventrikkelin tuumori, joka ulottui foramen magnum -tasoon.

POIKA LEIKATTIIN

- pieni residuaali jäi, shunttia ei tarvittu
- PAD: Medulloblastooma, ki-67 n. 40 %
- ei spinaalikanavan levinneisyyttä (MRI+likvor)
- hoidot aloitettiin sytostaateilla x 4
- kantasolujen keräys
- kraniospinaalihoito: 1,6 Gy ad 23,4 Gy + booster takakuoppaan 1,8 Gy ad 28,6 Gy
- hoidosta korvakäytävän tulehdus ja kurkkukipu, vatsakipuja
- hoidon lopussa korvanlehdet punaiset ja takaraivolta hiukset lähteneet
- intensiivihoito
- seuranta

NELJÄ VUOTTA MYÖHEMMIN

- 4/2011, 12-vuotiaana, kontrollissa liikunnallinen poika, hypotyreoosi, takaraivo hiukseton, kiilteet hampaissa hyvät. Oppimisvaikeuksia, käyttäytymisongelmia, luustoikä normaali, pituus ja paino normaalit
- seuranta tapahtunut omassa keskussairaalassa

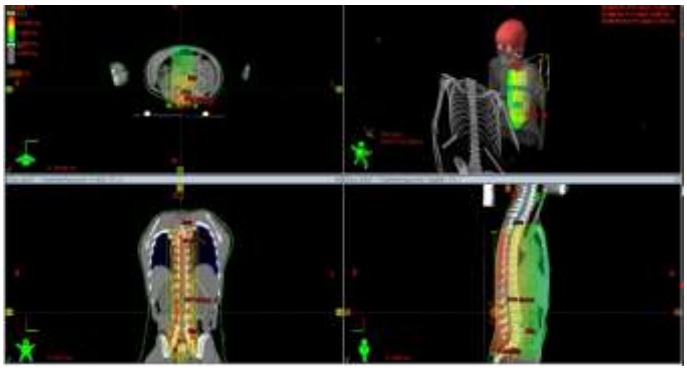

KRANIOSPINAALISÄDEHOIDON INDIKAATIOT

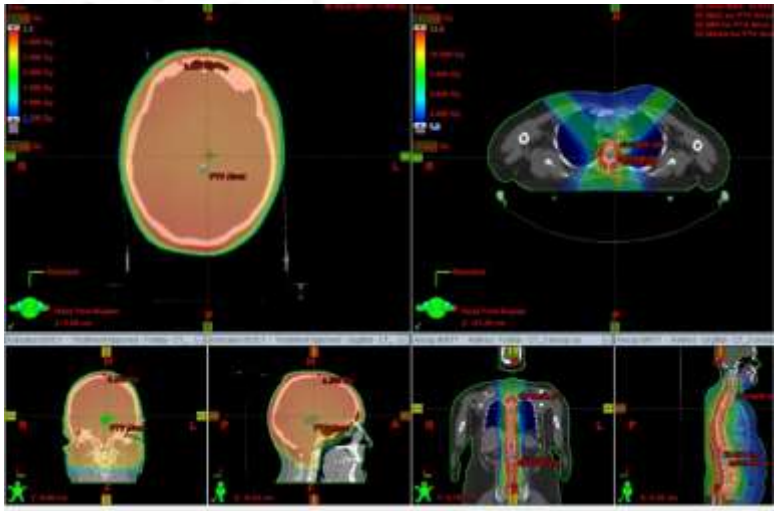

MEDULLOBLASTOOMA/PNET

- lasten yleisin pahanlaatuinen aivokasvain, 80 % vermiksestä eli pikkuaivojen keskirakenteesta
- pikkuaivojen ulkopuolella puhutaan PNET = primitiivinen neuroektodermaalinen tuumori
- tyypillistä hydrokefalus oireet: päänsärky, pahoinvointi sekä aivohermo-oireet (esim. kaksoiskuvat, silmien liikehäiriöt, staasipapilli) sekä koordinaatio-ongelmat
- embryonaalinen kasvain, neuronaalisesta parenkyymisolukosta lähtöisin, alkuperäsolukko medulloblastit?
- yleisin sairastumisikä n. 3-4 v. ja 7-9 v., pojilla yleisempi
- suurin osa sporadisia, voi liittyä Li Fraumenin, Turcon tai Corlinin syndroomaan
- jako: klassinen, nodulaarinen, desmoplastinen ja suurisoluinen (anaplastinen)
- medulloblastooma kasvaa nopeasti ja sille on tyypillistä leviäminen aivo-selkäydinnesteen välityksellä kaikkialle keskushermoston alueelle
- aikuisilla harvinainen, Suomessa n. 2-3/v.

EPENDYMOOMA

- aivokammioiden ja selkäytimen ependyymisoluista lähtöisin
- 60 % infratemporaalisia, 40 % supratentoriaalisia
- kolmanneksi yleisin lasten aivokasvain, sijaitsee yleensä neljännen aivokammion pohjassa
- aikuisilla harvinainen, Suomessa n. 6-7/v, yleensä selkäytimen alueella
- oireet: hydrokefaluksen aiheuttamat paineoireet
- hoito: radikaalileikkaus yhdistettynä lapsilla sädehoitoon. Aikuisilla Gr 2-3 radikaalileikkauksen jälkeen voi jäädä seurantaan.
- sytostaattihoito lapsilla vain jos kyseessä levinnyt tauti tai alle 3 v. lapsi tai leikkauksen jälkeen jäänyt jäännöskasvainta
- CSI vain siinä tapauksessa, että MRI:ssä tai likvorissa todetaan taudin leviäminen
- profylaktisesta CSI-sädetyksestä ei ole hyötyä

- n. puolet ependymoomapotilaista elää 5 – vuotta

VIELÄ HARVINAISEMPIA KRANIO-SPINAALISÄDEHOIDON INDIKAATIOITA

- pineoblastooma, käpyrauhasen pahanlaatuinen kasvain, hoidetaan kuten PNET-kasvaimet
- itusolukasvaimet sijaitsevat yleensä suprasellaarisesti tai pineaaliseudussa
  - Koriokarsinooma, maligni teratooma, embryonaalinen tuumori, ruskuaispussikasvain
- erittävissä itusolukasvaimissa (muissa kuin germinoomissa) sytostaattihoito ennen CSI:tä + boosteria primäärituumorialueelle

KATSAUS

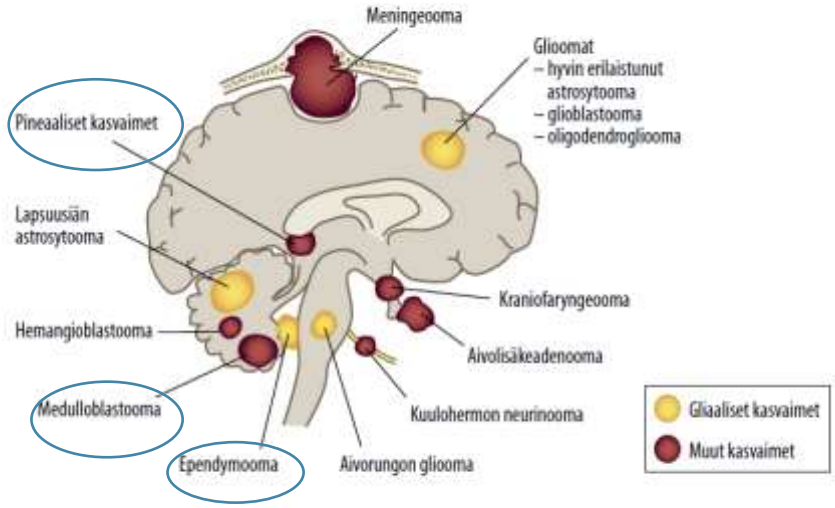

KUVA 1. Aivokasvainten tyyppipaikat (Trojanowski ym. 2008).

Duodecim 2013

KYS

LEPTOMENINGEAALINEN METASTASOINTI

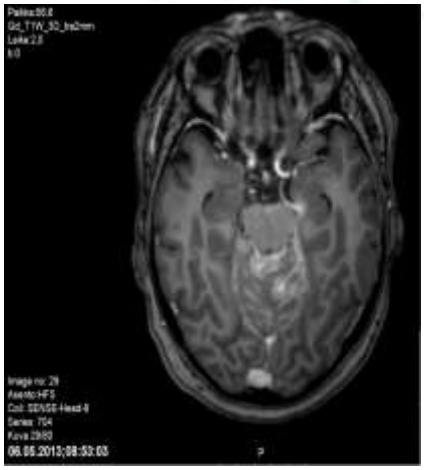

52 v naiselle 7/2009 molemmin puolin skinsparing mastectomia: OIK. T1c N0 ja VAS. T3N2M0.
LOBULAARINEN ca ER 90 %, PR 100 %, ki-67 30 %, ei HER-monistumaa.
Syt. + SH vasemmalle + tamoksifeeni

12/2010 luustometastasointi + haimatiehyen metastasointiepäily, ei PAD-varmennusta.

2/13 alkaen huimaus, aamupäivisin pahoinvointi, heikotusta ja väsymystä. Oireet pahenivat jatkuvasti ja mukaan tuli vas. puolen heikkouttakin. 5/13 pikkuaivo- ja spinaali-kanavan metastasointi.

Erittäin laaja leptomeningeaalinen tehostuminen kauttaaltaan spinaalikanavassa

HOIDOSTA HYÖTYÄ N. 3 KK

- liikkui ennen hoitoa huimauksen ja raajaheikkouden vuoksi tasofordilla
- kokoaivosh. 3 Gy ad 30 Gy alkoi ensin ja siihen liitettiin spinaalikanavan hoito 2 Gy ad 30 Gy. Loppui 6/13.
- haitat: nielemisvaikeus ja kurkkukipu
- 7/13 kontrollissa ei päänsärkyä eikä pahoinvointia, huimausta edelleen. Liikkuminen ilman apuvälinettä. Aloitettiin hormonaalinen systeemihoito.
- 9/13 vointi huononi: oireenmukainen hoito. Välillä kotona, välillä TK:ssa.
- potilas menehtyi 2/14

LEPTOMENINGEAALINEN METASTASOINTI

Table 1

Distribution of leptomeningeal metastases by type of cancer

Type of cancer	%
Breast carcinoma	12-34
Lung carcinoma	10-26
Melanoma	17-25
Gastrointestinal tract cancer	4-14
Adenocarcinoma of unknown primary	1-7

Table 2

Frequency of leptomeningeal metastatic involvement by type of cancer

Type of cancer	Frequency of LM (%)
Melanoma	22-46
Small-cell lung cancer	10-25
Breast carcinoma	5
Nonsmall-cell lung cancer	1
Head and neck cancer	1

Surgical Neurology International 2013

LEPTOMENINGEAALINEN METASTASOINTI

- Insidenssi lisääntynyt viime vuosina
  - systeemihoidot ovat kehittyneet, diagnostiikka parantunut (MRI + likvor)
- 33-75 % samanaikainen aivometastasointi
- n. 20 % LM ensimmäinen metastasointipaikka
- keskimääräinen elinikä LM-diagnoosin jälkeen
  - hoitamattomana 4-6vk,
  - hoidolla 2-6kk (medial-OS 8 vk)
  - rintasyöpäpotilailla 1 v. OS n. 7-15 %, jopa 25%
- parempaa prognoosia ennustavat naissukupuoli, ikä alle 50v., yli vuoden väli primäärin ja LM-metastasoinnin välillä, PS (0-1), mahdollisuus systeemihoitoihin, syöpätyyppi
  - PS=performance status: 0= oireeton taudista….5= kuollut

KYS

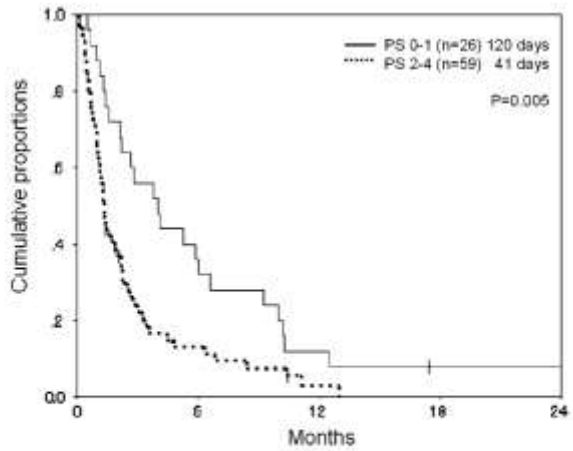

Fig. 1 Kaplan-Meier analysis of survival. The *solid line* indicates patients with a performance status of 0–1, and the *dotted line* indicates patients with PS of 2–4. The *vertical bars* indicate censored cases

J Neuro-oncol 2009;93:205-

NCCN National Comprehensive Cancer Network®

NCCN Guidelines Version 1.2014 Leptomeningeal Metastases

RISK STATUS	TREATMENT
Poor risk:[f] • KPS <60 • Multiple, serious, major neurologic deficits • Extensive systemic disease with few treatment options • Bulky CNS disease • Encephalopathy	→ Consider fractionated external beam RT[g] to symptomatic sites[h] and Palliative/Best supportive care
Good risk: • KPS ≥60 • No major neurologic deficits • Minimal systemic disease • Reasonable systemic treatment options, if needed	→ Involved field RT[g] to bulky disease, symptomatic sites → See CSF flow scan (LEPT-3)

tai intratekaalinen syt.hoito tai CSI, jos rinta ca, leukemia tai lymfooma

Kraniospinaalisädehoidon AKUUTIT HAITAT

- neurologiset: päänsärky, huimaus, korvien soiminen
- GI-oireet: pahoinvointi, ruokahaluttomuus, painon lasku, kurkku- ja ruokatorvikipu, ripuli, vatsakivut
- luuydintoksisuus (suuri osa luuydintä ja kiertävää verta sädetetään)
  - luuydintoksisuus voimakkaampi, jos on saanut edeltävästi sytostaattihoidon ja jos ikä < 6 v.
  - esim. Gr 3-4 trombosytopenia 29 % alle 6 v. vs. yli 6 v. vain 8,7 %
  - sytostaattiohoidetuilla Gr 3-4 trombosytopenia 90 % vs. 10 % ei syt., neutropenia 50% vs. 15% (IJOBPR 2002;52)
  - hemoglobiinin lasku suurin 1kk hoidon jälkeen
- yleinen väsymys ja hiusten lähtö

Kraniospinaalisädehoidon SUBAKUUTIT HAITAT

- haitat muistuttavat itse kasvaimen aiheuttamia oireita
- fatigue, väsymys
- 1-2 kk hoidon jälkeen

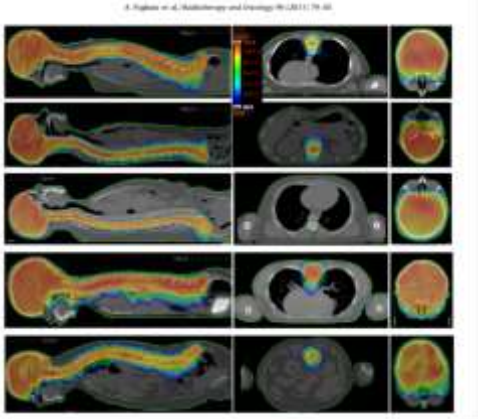

12-VUOTIAANA KESKUSHERMOSTO-SÄDEHOITO LEUKEMIAAN (V. 1971)

- nyt 52 v., naimisissa, yksi tytär, laitosapulainen
- pienikokoinen, 157 cm
- v. 2002 vaikea-asteisen hemipareesioireiston taustalla primäärisellä motorisella kortexilla tuumori + laaja kystamuodostuma, joka operoitiin; hemipareesioireisto korjaantui täysin
- PAD kystinen xanthoastrosytooma Gr 2.
- v. 2007 operoitiin useita meningeoomia
- seurannassa meningeoomia useita, hitaasti kasvavia
- v. 2012 rintasyöpä: sytostaatti- ja sädehoito
- vas. silmän näkö alkoi heiketä kesällä 2013, tammikuussa 2014 todettiin silmä lähes sokeaksi. Meningeooma leikattiin vas. optikustupesta ja intrakraniaalisesti 2/2014.

8/2007 OPEROITIIN USEITA MENINGEOOMIA

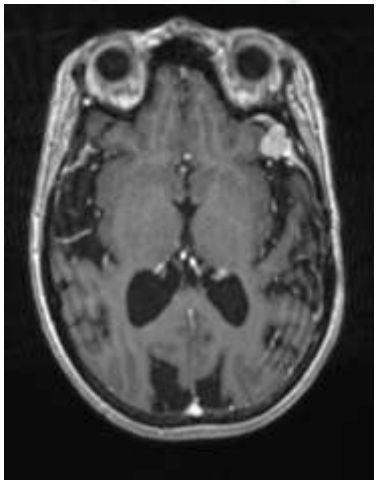

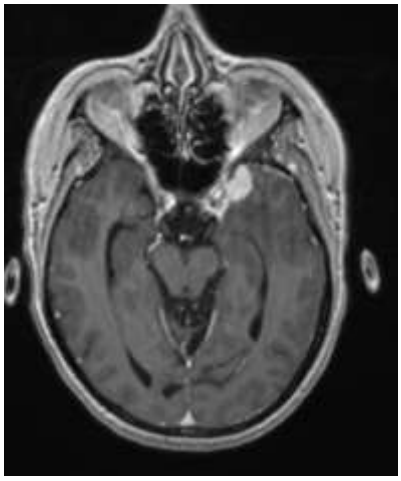

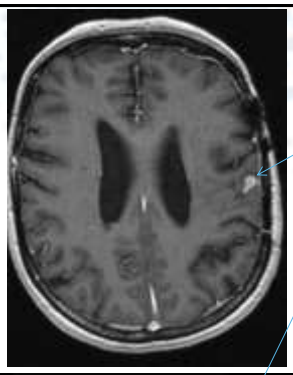

TILANNE 8/2012:

9/2008 leikatut meningeomat poissa. Vasemmalla takatemporaalisesti xanthoastrosytooma residiivi -epäily, joka ei seurannassa muutu.

Takakuopassa vasemmalla ja etukuopassa oikealla meningeomat kasvavat seurannassa.

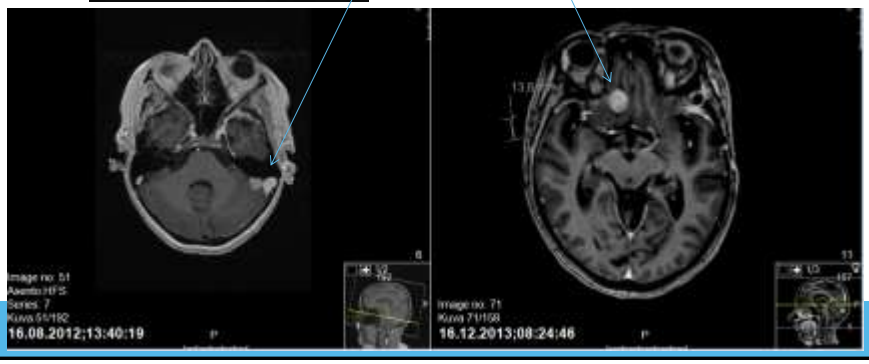

VAS. OPTIKUSTUPEN MENINGEOOMA, 2/2014 OPERAATIO JATKOSSA MAHD. STEREOTAKTINEN HOITO

Kraniospinaalisädehoidon ENDOKRIINISET MYÖHÄISHAITAT

1. **Kasvuhormonin puutos** on yleisin haitta (40-80 %). Jopa 18 Gy:n (25-30 GY) annokset aiheuttavat. Puutoksesta pituuskasvun hidastumista. Korvaushoito aloitetaan ennen puberteettia, ei yhteyttä taudin relapoitumiseen. Postpubertaalisilla potilailla kasvuhormonin lisäys ylläpitää lihasvoimaa, vähentää kardiovaskulaarisairauksien riskiä, parantaa yleistä elämänlaatua. (Cancer Treatment Rewiews 2009:35:79-96)
2. **Hypotyreoosi:** sekä suora kilpirauhasen sädetys että hypotalaminen vaikutus (10-60 %). Riski 20 Gy:n jälkeen n. 20%. Havaitaan keskimäärin 2-7 v. sädehoidosta.
3. Gonadotropiinien erityksen häiriöt: ennenaikainen puberteetti etenkin tytöillä (25-50%)
4. ACTH:n puute harvinainen (n. 20 %)

Kraniospinaalisädehoidon MYÖHÄISHAITAT: LUUSTO JA KASVU

1. Pituus jää odotuspituutta pienemmäksi: GH:n puutos, puberteetin aikaistuminen sekä suora sädehoidon vaikutus luustoon, nikamien kasvulevykkeisiin. Naissukupuoli ja nuori ikä altistavat, sädeannos vaikuttaa (2 - 25 Gy). Suurin vaikutus LS-nikamiin, C3-4 nikamiin vaikutus pienin (sädehoitokentän sauma, annoksen epähomogeenisuus?)
2. Osteopenia, luun tiheyden aleneminen, patogeneesi epäselvä. Voi edetä osteoporoosiksi. Ravinto ja liikunta! (kasvuhormonin puute)

Kraniospinaalisädehoidon KNK-MYÖHÄISHAITAT

1. Sensorineuraalinen kuulovaurio (simpukka). Mukana cisplatiinin käyttö, varsinkin ennen sädehoitoa. 6-12 kk sädehoidon jälkeen, 24-50 Gy:tä vaikuttaa, irreversiibeli → vaikutus oppimiseen.

   Jopa 84-100 % aivokasvainpotilaista.

   IMRT vs. tavanomainen sädehoito Gr 3-4 kuulo-vaurio 13 % vs. 64 %.
2. Krooninen otiitti (35Gy)
3. Syljen erityksen häiriöt

Kraniospinaalisädehoidon MYÖHÄISHAITTOJA

- Fertiliteetti: sekä alkyloivat sytostaatit sekä sädehoito vaikuttavat ovarioihin. Tarkkoja lukuja juuri medullablastooman CSI- hoidetuilla tytöille ei ole.

  Kivekset kauempana sädehoitokentästä
- Sydän: turvallisia annoksia ei tiedetä.

  CSI:n jälkeen todetaan selkeästi sydämen posteriorisen osan muutoksia (”posterior wall stress”) ECHO:ssa, EKG:ssä inferioristen kytkentöjen Q-aallot n. 30 %:lla Sydämen vajaatoiminta ja sepelvaltimotauti?
- Keuhkot: RLD (restrictive lung disease) 40-50 %

  CSI-hoidetuista, yleensä oireeton. Katsotaan johtuvan thorax-ontelon tilavuuden pienenemisestä, johtuen nikamien saamasta sädevauriosta.

Kraniospinaalisädehoidon MYÖHÄISHAITTANA SEKUNDAARIKASVAIMET

Vaikea tutkia, vaatii pitkät seuranta-ajat (jopa 30 v.).

Uuden syövän riski 3-6 -kertainen normaaliväestöön verrattuna; nuori ikä, naissukupuoli, RT + kemoterapia, geneettiset syndroomat lisäävät riskiä? Syntyvät usein sädehoitokentän rajalle.

Aivot: meningeooma, maligni gliooma, hyvänlaatuiset kavernoomat.

Kilpirauhassyöpä, pienilläkin annoksilla vaikutusta, 0,8-1 Gy.
Yli 30 Gy:n annoksilla riski pienenee kilpirauhassolujen tuhoutuessa.

Ihosyövät: varsinkin basalioomat, multippeleinakin.

Yhteyttä myös sylkirauhas-, haima-, rinta-, keuhko- , peräsuoli-, kohdunkaula- ja munuaissyöpään.

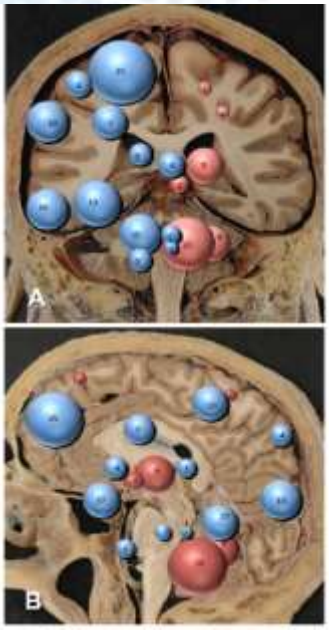

Primäärituumorit merkitty punaisilla palloilla.
Siniset pallot kuvaavat sekundäärituumoreita.
Eli sekundäärisyövät tulevat pienemmän annoksen alueelle.
Vai onko syynä sädetetyn alueen suuruus tai erilainen herkkyys säteilylle.

Yli 500 potilaan aineisto, Lille France.

Suositus: MRI joka toinen vuosi 18 vuotta sädehoidon jälkeen ja sitten 5 v. välein.

Childs Nerv Syst 2011:27:446

Muita kraniospinaalisädehoidon MYÖHÄISHAITTOJA

- Ruokatorven striktuura
- Suolitukos
- Aivoinfarkti
- Skolioosi
- Alopecia
- Hyperpigmentaatio

Kraniospinaalisädehoidon MYÖHÄISHAITAT NEUROKOGNITIISEEN KEHITYKSEEN

- CSI:n saaneilla lapsilla älykkyysosamäärä on tavanomaista alhaisempi, uusien asioiden oppiminen on vaikeaa ja lyhytmuisti kärsii - aikaisemmin opittu pysyy mielessä. Tarkkaavaisuus ja keskittymiskyky heikentyvät, matemaattinen päättely on ikätovereita heikompaa. Ongelmia ilmenee kuullun ymmärtämisessä sekä visuospatiaalisessa hahmotuskyvyssä.
- Jopa 70%:lla

(JCO 2005;23, JCO 2013;31, Lancet Oncology 2004;5)

NEUROKOGNITIIVISET…jatkoa

- Voivat osittain johtua hydrokefaluksesta, shuntin tarpeesta, leikkauksesta (cerebellaarinen mutismi), sillä osalla potilaista on jo ennen hoitoja todettu tavanomaista alhaisempi IQ.
- Sädehoidon neurokognitiiviset haitat liittynevät valkean aineen muutoksiin. Normaalisti valkea aine lisääntyy varhaisaikuisikään saakka, eniten ensimmäisen viiden elinvuoden aikana.
- Sädehoito aiheuttaa mikrovaskulaarisen vaurion, valkean aineen muodostuminen vähenee ja osa olemassaolevasta valkeasta aineesta nekrotisoituu. Myös aksonien normaali myelinisaatio häiriintyy, jolloin hienovaraiset neuronaaliset verkostot häiriintyvät ja tiedonkulku sekä prosessointi hidastuvat.
- Sytostaattihoidolla ei ole todettu samanlaista vaikutusta valkeaan aineeseen.

(Neuro-Oncology, 2005 January)

NEUROKOGNITIIVISET ONGELMAT

- Eli mitä nuorempi potilas, sitä enemmän valkean aineen kypsyminen ja muodostuminen häiriintyvät
- Alle 3 v. CSI:n saaneilla 71,4 %:lla oli vaikea-asteinen henkinen jälkeenjääneisyys verrattuna 23 % osittaisen aivojen sädetyksen saaneilla. (JCO 2005;23)
- IÄN lisäksi vaurioon vaikuttaa SÄDEANNOS eli POG:n tutkimuksessa 8631 CSI-annoksella 23,4 Gy oli selvästi vähemmän neurokongitiivisia ongelmia verrattuna 36 Gy:n annokseen.
- Naissukupuoli näyttäisi myös herkistävän säteilylle. Vaikutusta on myös sädehoitokentän laajuudella.

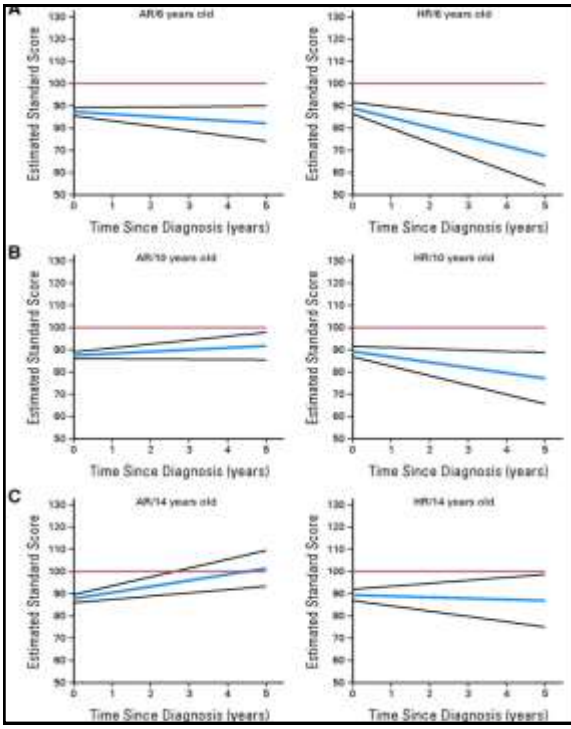

Fig 1.

Estimated change in processing speed standard score (blue line; 95% CI, black lines) over time (years) for patients diagnosed at (A) 6, (B) 10, and (C) 14 years old with either average-risk (AR) or high-risk (HR) medulloblastoma. Population mean, 100 (red line).

JCO2013;31;3949-

KYS

TAKE HOME -MESSAGE

- Kraniospinaalisädehoidon tärkein käyttöaihe on MEDULLOBLASTOOMA, jonka hoidosta seuraa moninaisia haittoja.
- Neurokognitiivisilla haitoilla on kauaskantoiset vaikutukset lapsen ja nuoren elämään. Ne vaikuttuvat ammatinvalintaan (akateeminen ura harvinainen), perheen perustamiseen, kokonaisvaltaiseen ELÄMÄN LAATUUN, myös lasten saamiseen.
- Hoidoissa on siis tärkeää pyrkiä mahdollisimman VÄHÄISEEN TOKSISUUTEEN ja pyrkiä järjestämään lapsena syövän sairastaneiden seuranta ja kuntoutus.

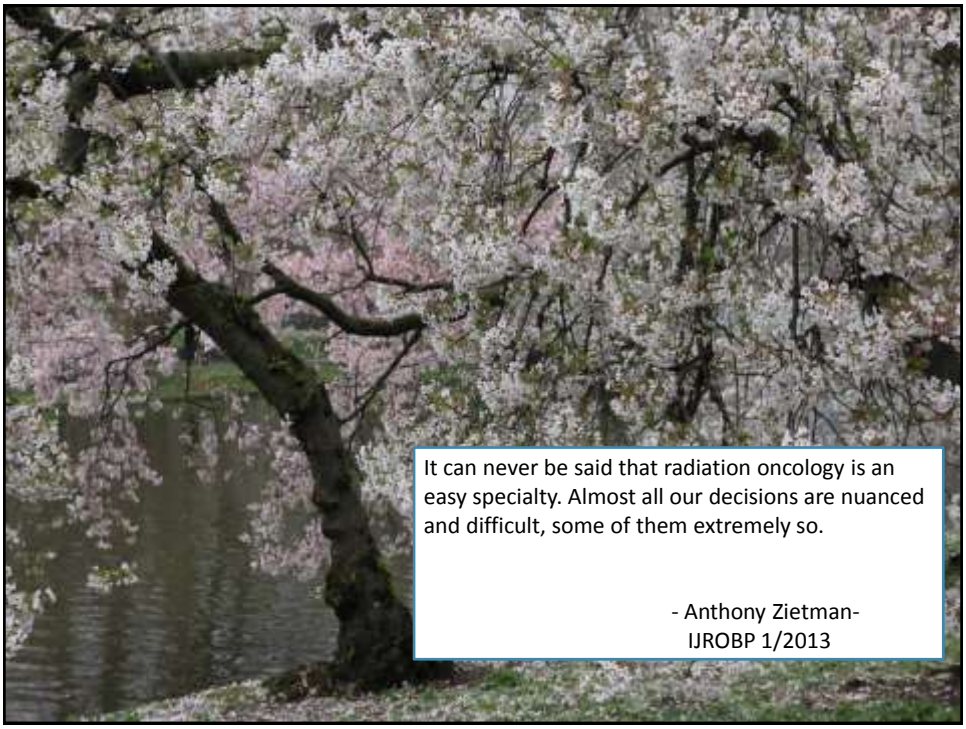
It can never be said that radiation oncology is an easy specialty. Almost all our decisions are nuanced and difficult, some of them extremely so.
- Anthony Zietman-
IJROBP 1/2013

KYS

MEDULLOBLASTOOMAN HOITO

- säde- ja sytostaattiherkkä tuumori
- 50-luvulta lähtien CSI, mutta 60-luvun lopulle saakka 5-vuotiseloonjääminen 0 %
- 80-luvulta sytostaattihoidot
- jatkuvasti pyritty mahdollisimman vähäiseen sädehoidon toksisuuteen: CSI 36-39 Gy -> 23,4 Gy -> 18 Gy
- sädehoitotekniikoiden kehitys vaikuttanut myöhäishaittoihin
- hoito leikkauksen jälkeen riskiluokituksen mukaan:
  CSI + booster primäärituumorialueelle + sytostaattihoidot joko ennen tai jälkeen sädehoidon + sädehoidon kanssa samanaikaisesti. Korkean riskin potilaille intensiivihoito kantasolusiirron tuella. Alle 3-vuotiaille ei sädehoitoa.
- 5-vuotiseloonjääminen nykyisellään jopa 80 %

LEPTOMENINGEAALINEN METASTASOINTI

- Hoito vakiintumaton, ei randomoituja tutkimuksia, retrospektiivisiä sarjoja
  1. sädehoito: TEHOKAS palliatiivinen hoito: CSI, suositeltavampi OIRE-kohdennettu/ bulky disease sädehoito
  2. systeemihoidot: sytostaatit, hormonit, EGFR-inhibiittorit, vasta-aineet ja biologiset lääkkeet
  3. intratekaaliset hoidot: mtx, cytarabiini (toksinen)

KYS

Ependymoma

- Limited Fields: Intracranial tumor volumes are best defined using pre- and postoperative imaging, usually enhanced T1 and or FLAIR/T2. Anatomic areas touched by preoperative tumor volume plus postoperative signal abnormality on MRI for GTV. CTV (GTV plus 1-2 cm margin) should receive 54-59.4 Gy in 1.8 to 2.0 Gy fractions.
- Craniospinal:† Whole brain and spine (to bottom of thecal sac) receive 36 Gy in 1.8 Gy fractions, followed by limited field to spine lesions to 45 Gy. Primary brain site should receive total dose of 54-59.4 Gy in 1.8 to 2.0 Gy fraction.
- For spine ependymomas, see section on primary spinal cord tumors (BRAIN-C 2 of 3)

Adult Medulloblastoma and Supratentorial PNET:

- Standard risk for recurrence:
  - Conventional dose: 30-36 Gy CSI:[3,†] and boosting the primary brain site to 54-55.8 Gy without adjuvant chemotherapy
  - Reduced dose: 23.4 Gy CSI[3,†] and boosting the primary brain site to 54-55.8 Gy with adjuvant chemotherapy[1]
- High risk for recurrence: 36 Gy CSI[3,†] with boosting primary brain site to 54-55.8 Gy[††]

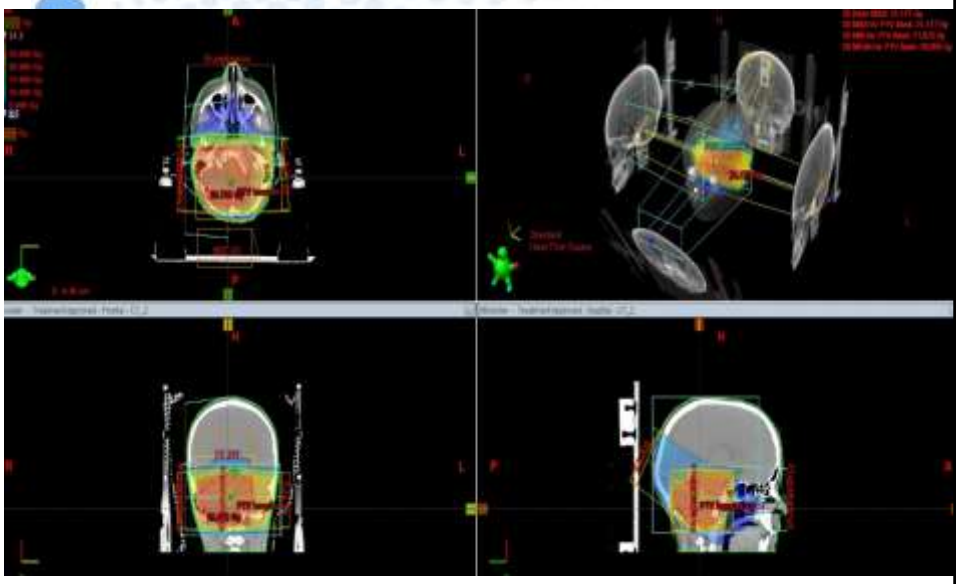

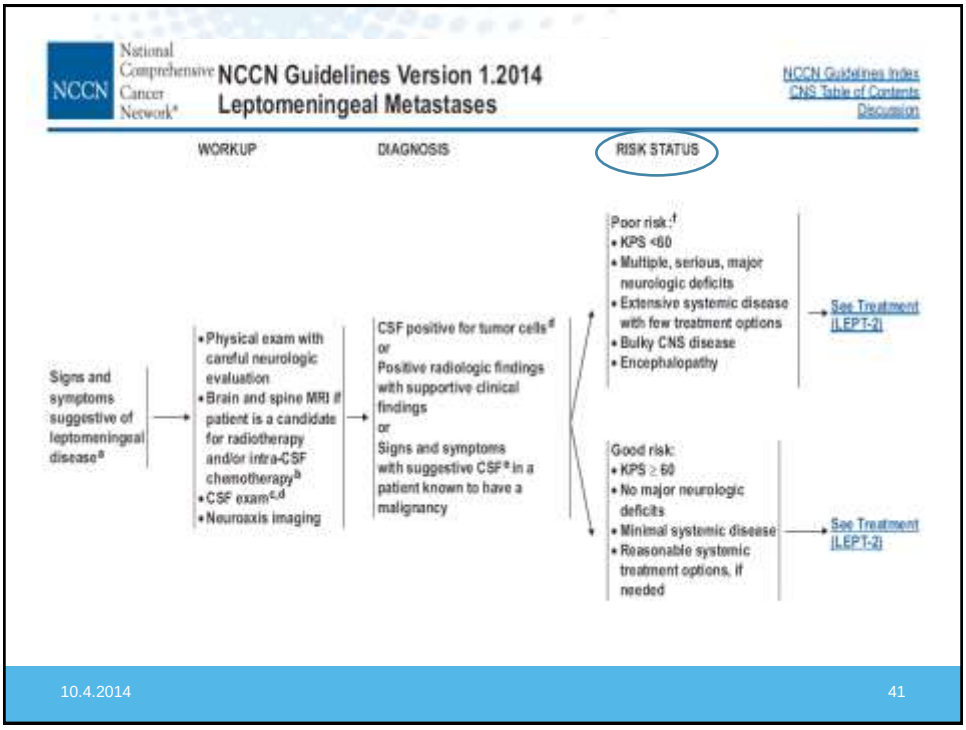

Figure 2 Risk stratification according to clinical, histological and biological parameters

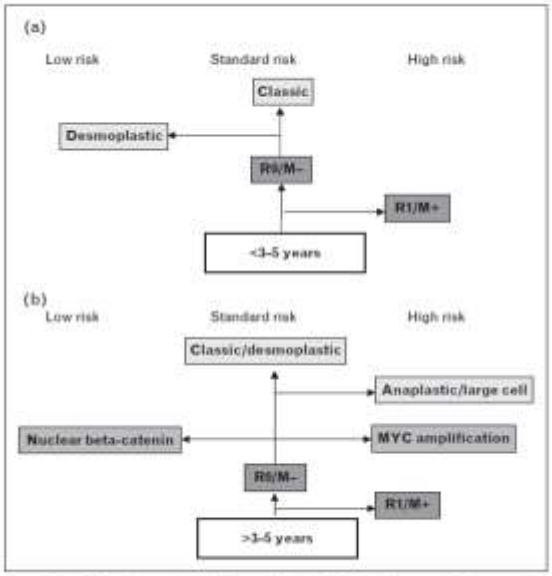

R1= jäännöstuumoria yli 1,5 cm2

Current opinion in Oncology 2011

(a) In patients younger than 5 years of age. (b) In patients older than 5 years of age. R1, incomplete surgery; M+, metastatic disease. White background refers to clinical prognostic factors, grey to histological prognostic factors and black to biological prognostic factors.

AIVOKASVAIMET (UP, SMK, -10)

1. PNET/Medulloblastooma

Alkututkimukset

- Preoperatiivinen pään ja spinaalialueen MRI
- Postoperatiivinen pään MRI 72 tunnin sisällä
- Jäännöstuumorin suurin pinta-ala; siitä suurin halkaisija ja sen kohtisuora halkaisija
- Näiden tulo < 1.5 cm2 on standard risk
- Likvor, päivänä 15 operaation jälkeen, mikäli ei ole otettu ennen operaatiota
- Luustokartta

76

- LYP
- GFR, kuulotutkimus, sydämen uä

Seurannassa pään ja spinaalin MRI

Hoito

Riskiluokitus

STANDARD RISK

- MO stage
- Postoperatiivinen residuaali < 1.5 cm2

HIGH / POOR RISK

- M1+ stage
- Postoperatiivinen residuaali > 1.5 cm2
- Kaikki supratentoriaaliset

Metastaasit (Chang classification)

M0=ei subaraknoidaalista tai hematogeenista metastasointia

MI=likvor+

M2=metastaasi/meningeaalinen tehosturminen pikku/isoissa aivoissa

M3=metastaasi/meningeaalinen tehosturminen selkäytimen alueella

M4=extraneuraalinen metastasointi (luusto, luuydin)

I Sädehoito

Standard risk(< 28 vrk kirurgiasta)

- 23.4 Gy neuraxis (kraniospinaali)
- Paikallinen annos 31-32 Gy (tuumorin totaali 54-55 Gy)
- VCR 1.5 mg/m2/vko x 6 sädehoidon ajan
- 6 vkon lepo

High/Poor risk (< 18 vrk kirurgiasta)

- 36 Gy neuraxis (kraniospinaali)
- Paikallinen annos 18=19 Gy (tuumorin totaali 54-55 Gy)
- VCR 1.5 mg/m2/vko x 6 sädehoidon ajan
- 6 vkon lepo

II Kemoterapia, 8 Packerin kuuria q 6 vkoa (CCNU+cisplatin+vcr)

<3v ja joskus vanhemmillekin, ei sädettä vaan Headstart III-hoito-ohjelma