Kuvantaohjattu sädehoito keskushermostossa:

Glioma gradus III-IV

Marjaana Luukkaa, el
ja
Sami Suilamo, fyysikko, TYKS
Sädehoitopäivät
10.-11.4.2014
Jyväskylä

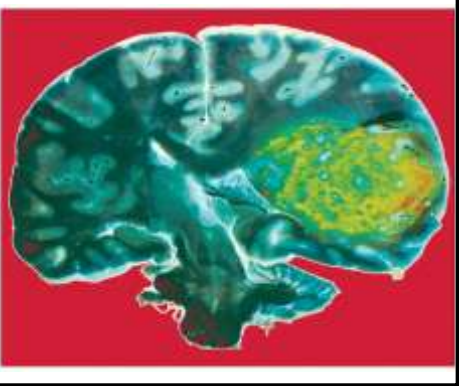

25.4.2014

IGRT

Hoidon laadun parantaminen käyttäen parempaa kohteenmääritystä ja annoksen toteutumista normaalikudoksia säästäen mahdollistuu hyödyntäen nykyaikaista tekniikkaa. Kaikki moderniin kuvantamistekniikkaan liittyvät seikat on nimetty IGRT:ksi.

Keskushermostokasvainten insidenssi Suomessa

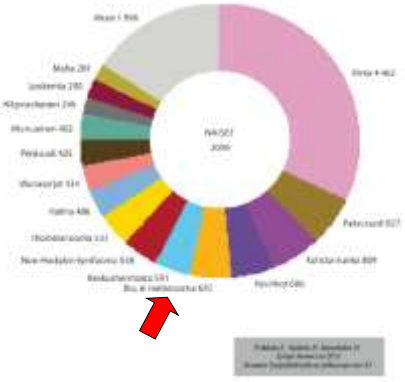

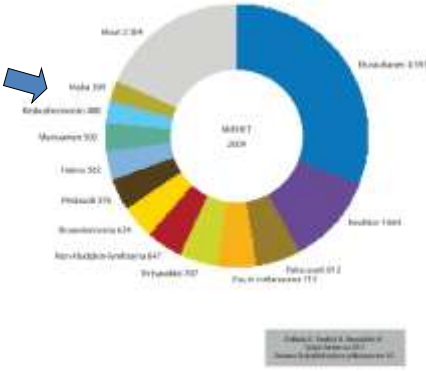

Naisilla rekisteröitiin 194 ja miehillä 217 aivokasvainta, yhteensä 411 Suomessa v. 2008 (Syöpärekisteri).

High grade glioomat

- high grade glioomia on kaikista glioomista 70 %
- Puolet potilaista on >65 vuotiaita
- Yleisin on glioblastooma
- Malignille gioomalle tyypillistä on invasiivinen kasvu aivoissa

- Jaottelu WHO-luokituksen mukaan (Louis 2007):
  - anaplastinen astrosytooma (AA) (WHO III)
  - Anaplastinen oligodendrogliooma (WHO III)
  - Anaplastinen oligoastrosytooma (mixed) (WHO III)
  - Glioblastooma multiforme (GBM) (WHO IV)

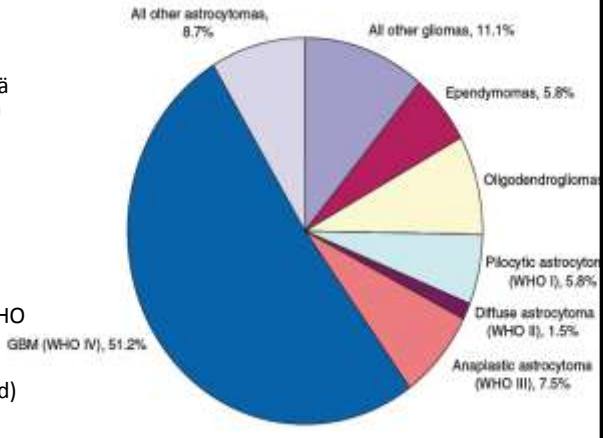

Perinteiset ennusteelliset tekijät – glioblastooma ja anaplastinen astrosytooma

- Ikä (>40v)
- Zubrod- status
- histologia
- Resektion laajuus
- Tuumorin koko, keskiviivan ylitys
- Oireiden kesto niiden alkamisesta hoidon alkuun
- Mentaalinen status ; Mini mental score (MMSE),
- neurologinen funktio (Scott 98)

- EORTC:n prognoosilaskin (http://www.eortc.be/tools/gbmcalculator)

25.4.2014

Ennusteen arvio riskitekijöiden perusteella glioblastoomassa RPA recursive partioning analysis

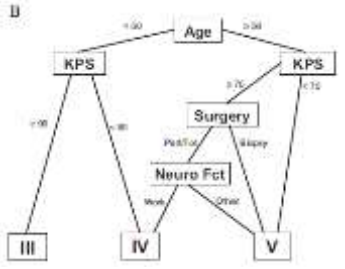

- Hoitoa edeltävät ja potilaaseen liittyvät tekijät vaikuttavat voimakkaasti glioblastoomapotilaan ennusteeseen

RPA Class	Definition	Median Survival Time	1-Year Survival Rate	3-Year Survival Rate	5-Year Survival Rate
III	Age<50, KPS>=90	17.1 mos	70%	20%	14%
IV	Age<50, KPS<90	11.2 mos	46%	7%	4%
	Age>=50, KPS>=70, GSTR, W+				
V+VI	Age>=50, KPS>=70, GSTR, W-	7.5 mos	28%	1%	0%
	Age>=50, KPS>=70, Biopsy				
	Age>=50, KPS<70				

Li 2011

Uudet biologiset tekijät

- **Hyvää**
- MGMT metylaatio (Stupp 05) GBM: OS ↑mikäli TMZ-hoito
- IDH1 mutaatio (AA: sh tai TMZ, esiintyy 80%:ssa gradus 2-3 glioomista tai sekundaarisessa glioblastoomassa)
- 1p19q LOH prognostinen tekijä oligodendroglioomissa (EORTG van der Bent 2006)

- **Huonoa**
- MGMT ei metyloitunut ↓
- IDH1 ei mut/WT (AA erittäin huono ennuste)
- 1p19q ei deleetiota tai vain 1p deleetio

Weller et al, The Lancet , 2013,

Hoidon valinta molekyylibiologisten tekijöiden mukaan

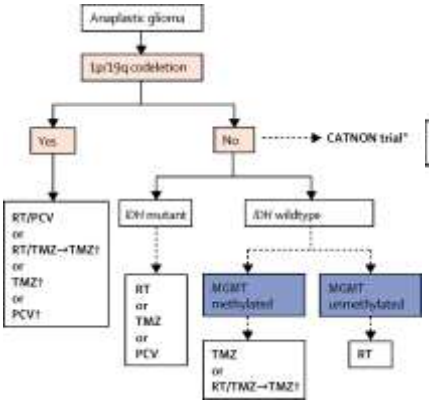

Figure 1 Biomarker-based approach to anaplastic glioma Yellow boxes indicate new standard practice. Blue boxes indicate practice needs to be confirmed. RT=radiotherapy. PCV=procarbacine, lomustin, and vincristine. RT/TMZ→TMZ=radiotherapy plus temozolomide...

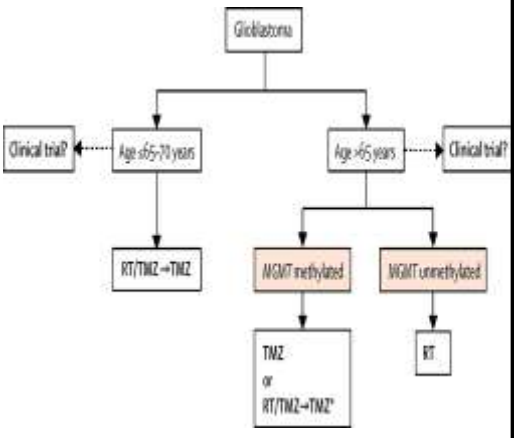

Figure 2 Biomarker-based approach to glioblastoma Yellow boxes indicate new standard practice. RT=radiotherapy. RT/TMZ→TMZ=radiotherapy plus temozolomide followed by temozolomide. *Alternative options.

Weller et al, The Lancet , 2013,

Hoidon valinta molekyylibiologisten tekijöiden mukaan
IDH-vetoisesti (Wick2013)

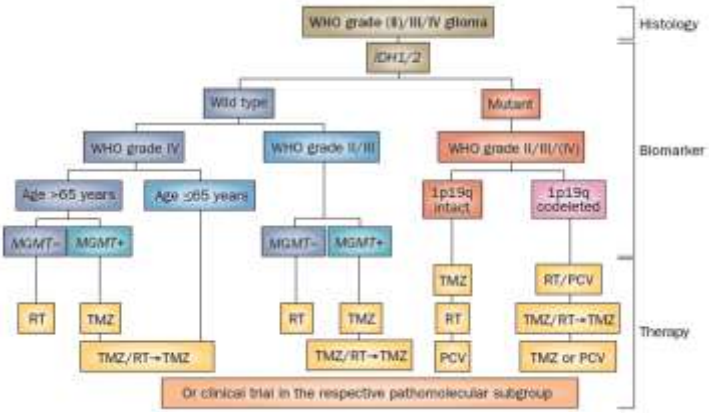

Figure 1 | An IDH-driven approach to diffuse and malignant gliomas. Abbreviations: *IDH*, isocitrate dehydrogenase; *MGMT*, O^6-methylguanine-DNA methyltransferase; *MGMT*+, hypermethylation of the *MGMT* promoter; *MGMT*–, no hypermethylation of the *MGMT* promoter; PCV, procarbazine, lomustine and vincristine; RT, radiotherapy; TMZ, temozolomide.

Weller et al 2014

Malignin gliooman sädehoitosuosituksia maksimaalisen operaation jälkeen

- **Glioblastooma**, tutkimustietoa:
  - 60 Gy kokoaivoihin OS ad 10kk vs. pelkkä operaatio 4-5 kk (Walker 1979)
- Kemosädehoito (tmz) 60 Gy ja adjuvantti temotsolomidi: **OS** 14,6kk (Stupp Lancet 09)

- **uusi NOY:n suositus:**
- ”Iäkkäät (70 ± 5v) ja hyväkuntoiset
  - ”Lyhyt kemosädehoito 39/3, ei adjuvantti tmz
  - Stuppin hoito: teho lähes sama, toksisuus lisääntyy, kongnitio heikkenee gr 3-4 11% vs 0% <65v (Saito 2013)
- Iäkkäät ja huonokuntoiset:
  - MGMT metylaatio: temozolomidi, ei sädehoitoa
  - MGMT unmetylated: lyhyt sädehoito 3 Gy x10, ei sytostaattia
  - Ei pelkkää pitkää sädehoitoa kenellekään”
- **Anaplastiset glioomat**:
  - IDH1 mutaatio: sh (NOA-04,Wick 2009)
  - ei IDH1 mutaatiota: csh +adj tmz
  - (Ei IDH1 mut ja MGMT ei-metylaatio: sh)
- **Anaplastiset oligodendroglioomat, AOD ja ja oligoastrosytoomat,AOA**:
  - SH 59.4/1.8Gy + PCV syt, jos 1p19q LOH hyötyi enemmän syt lis sh:oon (van den Bent 2013, EORTC26951)
  - AOD ja AOA : 59.4 Gy/1.8Gy +-PCV, 1p19q LOH hyötyi eniten sytostaatin lisäämisestä (Cairncross2013)

High grade gliooman ennuste on pidentynyt

- Glioblastooma
  - Pelkkä kirurgia **3-6kk**
  - Postoperatiivinen sh 10 kk (Walker 79)
  - ”Stuppin hoito” 14.6 kk, 2 v OS 26.5%, toksisuus gr 3-4 7% (Stupp 2005)
  - **→ 2v. 26%, MGMT met: 5v. 13.8 %** (Stupp 2009), **OS >6v 7%:lla** (ESTRO abstr 2014)
- Anaplastinen astrosytooma
  - OS 3v, 5v OS 27%
  - **AA → 7v** (Wick 2009,NOA-04)
- Oligodendrogliaalinen komponentti mukana: Os ad 5v
  - Jos 1p19qLOH+ PCV-hoito os jopa 7 v (Cairncross 2006)
  - Ip19q co-del : pvc+sh vs sh : OS 14.7 vs 7.3 v
- **AOD: 3v → ad 14.7 v** (Cairncross 2013)

Pitkäaikaishaittoja ehtii tulla pitkäaikaisselviytyjille

- Muisti- oppimis- ja muita neurokongnitiivisia häiriöitä esiintyy pitkäaikaisselviytyjillä sädehoidon jälkeen
- Keskushermostohaitat minimoitava: kongnition laskuun johtava neurotoksisuus, sädenekroosi on pelätty haitta
- Näköratojen säästäminen tärkeää
- Hippocampuksen, hypotalamuksen säästäminen saattaisi vähentää myöhäishaittoja, samoin esimerkiksi korvan rakenteiden säästämisestä voidaan saada hyötyä

Sädehoidon suunnittelu & toteutus IMRT-tekniikalla

- IMRT mahdollistaa annoksen muotoilun, jakauman muutoksetkin (SIB) ja normaalikudosten säästämisen, yksilöllisesti
- Kohteen annosjakauman lisäksi oleellista on normaalikudosten säästäminen

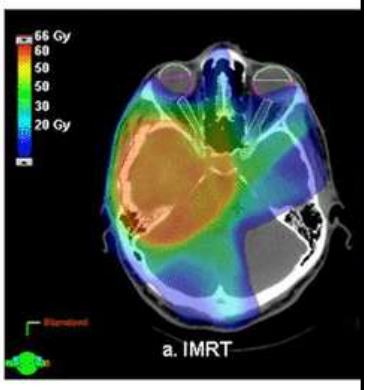

- Hoitoasento, Immobilisaatio
- Suunnittelukuvaus
- Kohteenmääritys, hoitoalueet, volumes:
  - GTV, CTV, PTV, OAR
- Suunnittelutekniikka
- Annokset, Annosjakaumat ja kenttäjärjestelyt
- Normaalikudostoleranssit
- Verifikaatio

MRI

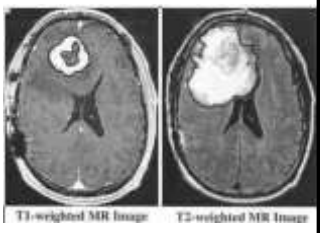

  - FLAIR ja T2-kuvat ödeemi, infiltraatio parenkyymiin
  - T1 anatomia, tehostuva tuumori, gadoliniumilla ja ilman
- GBM tehostuu systemaattisemmin ja voimakkaammin gadoliniumilla, astrosytoomalla (AG) usein tehostumattomia alueita, jotka näkyvät kuitenkin T2/FLAIR-kuvissa voimakkaasti
- HGG:t ovat heterogeenisiä kasvaimia, GBM:n kehitys monivaiheinen prosessi, samassa kasvaimessa voi olla eri asteisia gradus 2-3-4 soluja

Suunnittelu -kuvantaminen

- Immobilisaatio esim termoplastimaski-fiksaatiolla asennon toistettavuuden takia
- annossuunnittelu: TT-leikkeet: 1 – 2.5 mm, iv varjoainetta suositellaan
- MRI 2 vrk sisällä operaatiosta ja/tai preoperatiivinen:
- PTV1: T2 ja FLAIR: ödeemi ja infiltraatio parenkyymiin ja leikkausontelo
- PTV2/"boost":T1: tehostuva tuumori + leikkausontelo
- Käytetyt marginaalit ovat olleet perinteisesti 2-3 cm taudin infiltratiivisen luonteen takia
- Ödeemissä todettu tuumorisoluja ja jopa sen ulkopuolella

Figure 4. Contrast enhanced CT of brain. Arrow indicates GBM multiforme. Drislane, F. et al. (2006) Chapter 19: Brain Tumors. Blueprints Neurology. Philadelphia: Lippincott Williams & Wilkins

Marginaalit -toksisuus

- sädehoitovoluumi vaikuttaa neurotoksisuuteen kuten myös kokonaisannos, fraktiokoko, hoidon kesto sekä aika hoidosta
- Jo yli 7.3Gy annos 40 %:iin hippocampusten tilavuudesta korreloi muistihäiriöön fraktioidun stereotaktisen hoidon jälkeen (Gondi IJROBP 2013)
- Kongnitiivisia muutoksia ilmaantuu lapsilla mikäli annos on ≥ 18 Gy koko aivoissa, aikuisilta tutkimustieto puuttuu (Lawrence 2010)
- Kemosädehoidon myötä on yhä suurempi tarve vähentää toksisuutta
- Pienemmät kentät vähentäisivät riskiä neurologisiin myöhäishaittoihin

Marginaalit

EORTC

(esim. Stupp 2006: 3D-CRT, ”PTV= GTV+2-3cm”)

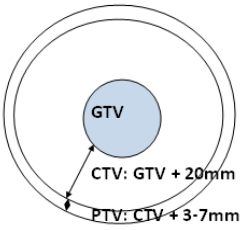

- **Tuumorialue, GTV:** T1 postoperatiivinen MRI: epänormaali tehostuminen, tuumorialue ja leikkausontelo, **ei ödeemiä**
- **Kliininen kohdealue, CTV**: GTV1 + 20mm
  - Paitsi 5 mm marginaali luonnollisiin esteisiin: ventrikkelit, falx, kiasma/opticus
- **Suunnittelualue, PTV**: CTV1 + 3-7 mm, marginaali riippuu immobilisaatiosta, energiasta, paikannustavasta, keskuskohtainen

Marginaalit

RTOG

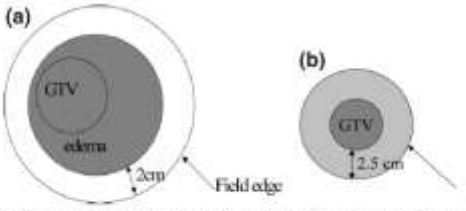

Fig. 2. Depiction of Radiation Therapy Oncology Group 97-10 guidelines for target volume delineation of the (a) primary and (b) boost volumes. GTV = gross tumor volume.

- Kuva: Chang et al, IJROBP, 2007

GTV1: postoperatiivinen MRI: T2 tai FLAIR-kuvat: epänormaali/tuumorialue, leikkausontelo, ja ödeemi
CTV1: GTV1 + **20-25mm**
Paitsi tarvittaessa 5 mm marginaali luonnollisiin esteisiin: ventrikkelit, falx, kiasma/opticus
PTV1: CTV1 + 3-7 mm, marginaali riippuu immobilisaatiosta, energiasta, paikannustavasta, ja on keskuskohtainen
46Gy/2Gy

GTV2: postoperatiivinen MRI: T1 tehostuva alue+ leikkausontelo
CTV2: GTV2 + **20 mm**, paitsi tarvittaessa 5 mm marginaali luonnollisiin esteisiin (kts.ed.)
PTV2: CTV2 + 3-7 mm
14/2Gy

Marginaalit tuoreissa bevasitsumabitutkimuksissa
AVAglio vs. RTOG0825

- AVAglio, Chinot NEJM 2014, SH60 + tmz ± bev; adj tmz ± bev
- PFS 10.6 vs 6.2 kk, OS 2v 33.9 vs 30.1 %, QoL säilyi
- 4-7 vk sisällä kirurgiasta
  - **joko** 1 kohdealue ilman ödeemiä
  - **tai** 2 kohdealuetta, joista ensimmäinen sisältää ödeemin ad 45 Gy
  - Jos sekundaarinen GBM, eli transformoitunut LG glioomasta, hyperintensiivinen T2/FLAIR tulee myös ottaa mukaan PTV:hen riittävällä marginaalilla tehostuvan tuumorin lisäksi

- RTOG 0825, Gilbert NEJM 2014
- SH60 + tmz ± bev; adj tmz ± bev
- PFS 10.7 vs 7.3 kk, OS 15.7 vs. 16.1 kk QoL heikkeni
- IMRT on sallittu
- Hoidon aloitus 3-5 viikon sisällä kirurgiasta

AVAglio vs RTOG 0825

- **1 voluumi (kuten EORTC:n ohjeet)**
- PTV1: GTV1 (T1: epänormaalisti tehostuva alue) ja leikkausontelo, **ei ödeemiä** + **20** mm,(5 mm luonn esteet) + 3-7mm ad 60 Gy
- **TAI**
- **2 voluumia (RTOG ohjeita mukaellen)**
- **46 + 14 Gy**
- PTV1:GTV1(baseline T2/FLAIR, myös postoperatiivinen epänormaali tehostuminen), leikkausontelo **ja ödeemi** + **20-25** mm, (5mm luonn esteet) + 3-7 mm
- PTV2:GTV2 (baseline T1, epänormaali tehostuminen) ja ontelo+ **20** mm + 3-7 mm

- PTV1: GTV1(T2/FLAIR postoperatiivinen epänormaali tehostuminen), leikkausontelo ja ödeemi + **2cm**,(5 mm luonn esteisiin) + 3-5 mm
- **Jos ödeemiä ei ole**: PTV1 tulee sisältää tehostuva alue ja leikkausontelo + 2.5 cm
- PTV2(BOOST): GTV2(T1 epänorm tehostuminen) + ontelo + **2 cm**, (luonnolliset esteet ad 5 mm) + 3-5 mm
- Planning risk volumes
  PRV: OAR +3 mm, overlap

Marginaalit

- Taudin relapsit esiintyvät 80-90%:sti alkuperäisessä hoitokentässä (Chang 2007, Minniti 2010, McDonald 2011)
- Marginaalin pienennys ei vaikuttanut residiivin ilmenemiseen teoriassa:
  - CTV: (ödeemin poisjättäminen) +2cm ja CTV2:n marginaalin pienennys 2.5cm→0.5cm, ei vaikuttaisi residiivin ilmenemisalueeseen (Chang 2007)
  - Eikä ödeemin sisällyttäminen CTV :hen(ödeemittä +2 cm ad 60 Gy vs. ödeemillä +2cm ad 46Gy ja CTV2: +1 cm ad 60 Gy) (Minniti 2010)
  - CTV:n marginaalin pienennys 5 mm:iin (2cm → 0.5 cm ja 2.5 cm→ 0.5 cm)(RTOG → 5mm) ei lisännyt marginaalisen/distantin residiivin riskiä. PTVboost 1 cm olisi riittävä, mutta 60 Gy CSH ei saavuteta optimaalista paikalliskonrollia (McDonald 2011)
- Residiivit esiintyvät yleensä korkeintaa 2.5 cm päässä resektio-ontelosta (Petrecca 2013)

Table 3 Summary of studies of recurrence patterns of glioblastoma in the temozolomide era

Author (year)	Clinical target delineation and prescribed dose: CTV1 (initial field)	CTV2 (boost field)	Analyzed recurrent patients	Proportion of central recurrence
Brandes et al. [6]	Enhanced tumor area according to preoperative imaging plus 2–3 cm 60 Gy in 30 fractions	None (identical with initial field)	79	72.2%[a]
Milano et al. [7]	Edema plus 2 cm 46–50 Gy in 23–25 fractions	Residual tumor/resection cavity plus 2–2.5 cm 60 Gy in 30 fractions	39	80%[b]
Minniti et al. [8]	Residual tumor/resection cavity plus 2 cm 50 Gy in 25 fractions	Residual tumor/resection cavity plus 1–2 cm 60 Gy in 30 fractions	105	75.2%[c]
McDonald et al. [9]	Edema plus 0.5–1.2 cm 46–54 Gy in 23–30 fractions	Residual tumor/resection cavity plus 0–1 cm 60 Gy in 30 fractions	41	78%[d]
Dobelbower et al. [10]	Primary tumor and surrounding edema plus 0.5 cm on postoperative imaging 46 Gy in 23 fractions	Residual tumor/resection cavity plus 0.5 cm 60Gy in 30 fractions	20	90%[e]
Present Study	Residual tumor/resection cavity plus 2 cm and edema 50–54 Gy in 25–30 fractions	Residual tumor/resection cavity plus 0 cm 60 Gy in 30 fractions	21	66.7%

- Glioblastoomaresidiivit temotsolomidihoidetuilla
- Myös csh-potilailla residiivit löytyivät pääosin sentraalisilta alueilta

Ogura *et al. Radiation Oncology* 2013 **8**:97

Marginaalit

- Retrospektivisessä katsauksessa todettiin että lopulta/seuraavat residiivit tulivat kuitenki hoitokentästä distaalisille alueille

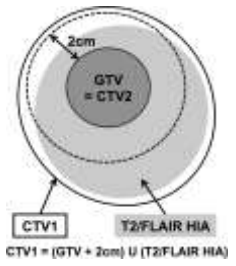

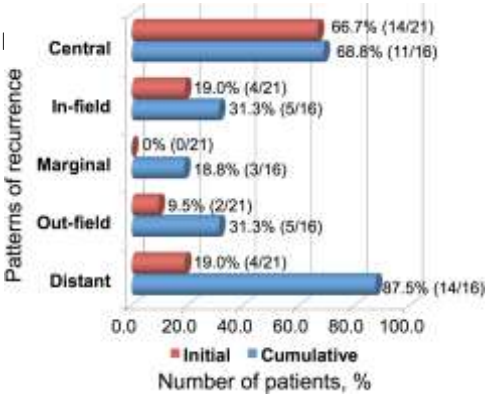

Ogura *et al. Radiation Oncology* 2013 **8**:97

Anaplastiset gradus 3 glioomat sädehoito

- GTV : korkeasignaalinen alue T2- tai FLAIR -kuvissa sekä tehostuva postoperatiivinen MRI ja tuumorin resektiomarginaali. Mikäli tehostumista ei nähdä, niin poikkeava T2 MRI:n alue.
- PTV :GTV + 1.5-2 cm + 0.5-0.7 cm riippuen keskuksesta/ tekniikasta. Tentorium ja meningit pidetään anatomisina esteinä, jolloin 7-10 mm marginaali riittävä
- Annos yleensä 59.4 Gy/1.8 Gy 30 fraktiossa
- (Vastaa EORTC:n CATNON-protokollaa)

Gradus 3 glioomat

- **EORTC 26951**; AO ja AOA, 59.4 Gy/33fr +- adj PCV; **RT**: PTV1(!) (45/1.8Gy):T2+ 2.5 cm, PTV2(ad 59.4Gy): T1+1.5 cm (van den Bent 06)
- **RTOG 9402**; OA ja AOA, 59.4/33,rt +- sekv PCV; **RT**:PTV1=T2+2 cm ad 50.4 Gy, PTV2=T1+1cm ad 59.4 Gy
  - 1p19qdel: ennuste parempi, ei merkittävää eroa OS, PFS parani ja toksisuus lisääntyi (Cairncross 06)
- **NOA-04**: RT 54-60 Gy/(1.8-)2 Gy vs. PCV vs. TMZ, ei eroa OS (Wick JCO2009)
- Onko 60 Gy liikaa pitkäaikaishaittoja ajatelen?
- Gr 3 ODG tai OA, 54 Gy normaalikudoksia säästäen (HM)

Hypofraktioitu sädehoito

- Aiemmin käytetty huonon ennusteen potilaille
- viime aikoina tutkittu annoksen nostamista sentraalisten relapsien vähentämiseksi
- Normaalifraktioinnilla pitkä hoitoaika saattaa huonontaa hoitotulosta glioblastoomasolujen nopean repopulaation takia
- Muutama randomoitu tutkimus olemassa (Hingorani, systemaattinen katsaus 2012)
- Käytettiin nykytekniikkaa kuten IMRT:tä
- Prospektiivisissa tutkimuksissa saatiin vähäistä viitteitä siitä että sädenekroosipotilailla voisi olla parempi ennuste

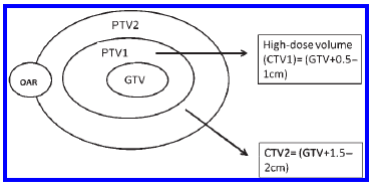

Hingorani 2012

Hypofraktioitu sädehoito

Table 3. Published studies of high-dose hypofractionated radiotherapy (HFRT) with concurrent and adjuvant temozolomide

Author/study	RT planning	HFRT protocol	Outcome
Chen et al [33] Prospective n=19 Phase 1 dose-escalation design (3+3)	IMRT Enhancing tumour plus 5 mm margin—PTV1 Tumour plus oedema plus 5 mm margin—PTV2	4 dose levels PTV1/PTV2/fractions (Gy) 60/45/20=DL1 60/40.5/15=DL2 60/36/12=DL3 60/30/10=DL4 Concurrent and adjuvant TMZ	MS=16.2 months 3 patients who developed centre necrosis had a MS of 20 months Grade 4 toxicity in one patient with visual loss at 7 months (radiation necrosis and tumour regrowth)
Panet Raymond et al [34] Retrospective n=35 Most patients RPA V–VI (n=28)	IMRT Enhancing tumour—PTV1 Tumour plus 1.5 cm margin—PTV2	60 Gy in 20 fractions—PTV1 40 Gy in 20 fractions—PTV2 Concurrent and adjuvant TMZ	MS of 14.4 months RPA III/IV=17.9 months RPA V/VI=12.9 months No significant toxicity
Terasaki et al [35] Prospective n=26	Single-phase enhancing tumour plus 2 cm margin	45 Gy in 15 fractions with concurrent and adjuvant TMZ	MS of 15.6 months No significant toxicity
Morganti et al [36] Prospective n=19 Phase 1 dose-escalation study	IMRT Tumour plus 1.5 cm margin—PTV1 Tumour plus oedema+1.5cm=PTV2 IMRT Tumour plus 1.5 cm margin—PTV1 Tumour plus oedema+1.5cm=PTV2	25 fractions over 5 weeks 3 dose-levels for PTV1(Gy) DL1=60 DL2=62.5 DL3=65 PTV2=45 Gy (constant)	MS of 20 months 1 year survival=82% 2 year survival=29%

- Kemosädehoidosta 4 prospektiivista tutkimusta , Median survival 14-20 kk
- Myöhäishaitat saattavat lisääntyä
- Randomoitujen tutkimusten tarve

25.4.2014

Tutkimuksia sädehoidon tehon parantamiseksi

- kiihdytetty fraktionti, annoseskalaatio, stereotaktinen sädehoito, FSRT, brakyterapia, partikkeliterapia, radioherkistäjät, radioimmunoterapia
- Ainoa prospektiivinen randomoitu tutkimus RTOG 93-05, MRI-ohjattu stereotaktinen boost ei hyödyttänyt GBM:ssa (Souhani 04)
- F2 annoseskalaatiotutkimuksissa 70-72 Gy on pidetty siedettävänä annoksena, radionekroosia < 10 %:lla, alle puolella kliinisesti merkittävää haittaa (Tsien 2011, Piroth 2012)
- Tutkimuksista ei ole saatu toivottua hyötyä.
- Voisiko annoksen nostosta ylipäänsä olla hyötyä potilaille?
- Menossa F2 prospektiivinen dose painting tutkimus ”Spectro-glio” 60 vs 72 Gy IMRT SIB high risk MRS (Ken 2013)

Uudet kuvantamisteknologiat - oikea annos oikeaan paikkaan

- Funktionaalinen kuvantaminen:
  - Diffuusio MRI
  - Perfuusio MRI
  - PET
  - MRS (Magneettispektroskopia)
- Funtionaalisen kuvantamisen on todettu korreloivan histologiaan (Kracht CCR 04) ja niistä saattaa olla hyötyä löytämään kohdealueen ulkopuolella olevat epänormaalisuudet
- Kuvantamismenetelmien uudet algoritmit
- Matemaattinen mallinnus
- Laajemmat tutkimukset puuttuvat

PET-kuvantamisella saadaan visualisoitua aivotuumorin metabolista aktiivisuutta

FET- 18F-fluoroethylthyrosine- PET- guided RT

vs. **MET** – 11C- Methionine -PET

•FET- ja MET-PET osoittautuneet yhtä spesifiksi ja sensitiivisiksi (Grosu 2011)

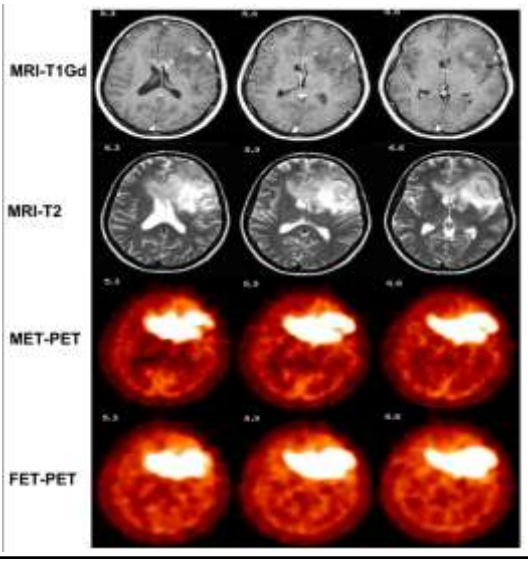

Fig. 6 O-(2- [18 F]fluoroethyl)-L-tyrosine (FET)–positron emission tomography (PET), L-[methyl-11 C]methionine (MET)–PET, and magnetic resonance imaging (MRI) in World Health Organization Grade III astrocytoma.

Anca-Ligia Grosu et al, IJROBP, 2011

Sädehoitoa rajoittavat tekijät, riskielimet OAR
Quantec, Marks LB IJROBP 2010

Table 1. QUANTEC Summary: Approximate Dose/Volume/Outcome Data for Several Organs Following Conventional Fractionation (Unless Otherwise Noted)[a]

Organ	Volume segmented	Irradiation type (partial organ unless otherwise noted)[1]	Endpoint	Dose (Gy), or dose/volume parameters[2]	Rate (%)	Notes on dose/volume parameters
Brain	Whole organ	3D-CRT	Symptomatic necrosis	Dmax <60	<3	Data at 72 and 90 Gy, extrapolated from BED models
	Whole organ	3D-CRT	Symptomatic necrosis	Dmax = 72	5	
	Whole organ	3D-CRT	Symptomatic necrosis	Dmax = 90	10	
	Whole organ	SRS (single fraction)	Symptomatic necrosis	V12 <5–10 cc	<20	Rapid rise when V12 > 5–10 cc
Brain stem	Whole organ	Whole organ	Permanent cranial neuropathy or necrosis	Dmax <54	<5	
	Whole organ	3D-CRT	Permanent cranial neuropathy or necrosis	D1–10 cc[3] <59	<5	
	Whole organ	3D-CRT	Permanent cranial neuropathy or necrosis	Dmax <64	<5	Point dose <<1 cc
	Whole organ	SRS (single fraction)	Permanent cranial neuropathy or necrosis	Dmax <12.5	<5	For patients with acoustic tumors
Optic nerve / chiasm	Whole organ	3D-CRT	Optic neuropathy	Dmax <55	<3	Given the small size, 3D-CRT is often whole organ[3]
	Whole organ	3D-CRT	Optic neuropathy	Dmax 55–60	3–7	
	Whole organ	3D-CRT	Optic neuropathy	Dmax >60	>7–20	
	Whole organ	SRS (single fraction)	Optic neuropathy	Dmax <12	<10	
Spinal cord	Partial organ	3D-CRT	Myelopathy	Dmax = 50	0.2	Including full cord cross-section
	Partial organ	3D-CRT	Myelopathy	Dmax = 60	6	
	Partial organ	3D-CRT	Myelopathy	Dmax = 69	50	
	Partial organ	SRS (single fraction)	Myelopathy	Dmax = 13	1	Partial cord cross-section irradiated
	Partial organ	SRS (hypofraction)	Myelopathy	Dmax = 20	1	3 fractions, partial cord cross-section irradiated
Cochlea	Whole organ	3D-CRT	Sensory neural hearing loss	Mean dose >45	<30	Mean dose to cochlear, hearing at 4 kHz

riskialueita aivot, aivorunko, medulla, kiasma, optikukset, linssit, retinat, hippocampukset, hypofyysi, sisäkorva, korvatorvi

- **33 v. leipuri, Csh 60 Gy**
- 13.2. operaatio
- 21.2 PAD: GBM
- 28.2.PAD: IDH1 +
- 10.3. sh vo, pyydetään MGMT värjäys
- 17.3.CSH alkaa
- 24.3.PAD: GR3 gliooma
- 1.4. PAD 1p19q neg
- 7.4. annos 29Gy, patologit pohtivat edelleen onko GBM vai Gr3

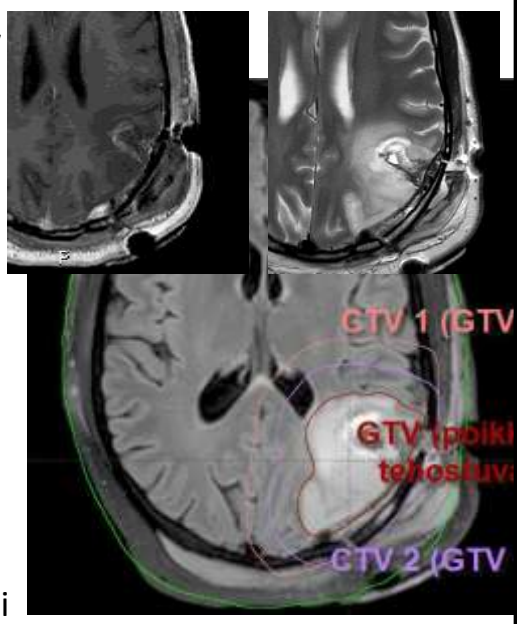

Kuvantaohjattusädehoito - IGRT

- Hoidon toistettavuuteen vaikuttavat
  - Potilaan asetteluepätarkkuus
  - Hoitolaitteen ja simuloinnin geometrinen tarkkuus
  - Kohteen hoidon aikainen liike
- Immobilisaatiosysteemeillä vakioidaan hoitoasento ja rajoitetaan hoidon aikaista liikettä
- Päivittäisellä kuvantaohjauksella pienennetään asetteluepätarkkuutta (ja joillakin systeemeillä myös hoidon aikaista liikettä)

Kohdistusmarginaaleista

- Van Herk 2000:

To cover the CTV for 90% of the patients with the 95% isodose (analytical solution) :

PTV margin = 2.5 Σ + 0.7 σ

Σ = quadratic sum of SD of all preparation (systematic) errors

σ = quadratic sum of SD of all execution (random) errors

Kohdistusmarginaaleista

	Vain immobilisointi, ei IGRT		Immobilisointi + daily IGRT	
	System. virhe (mm)	Satunn. virhe (mm)	System. virhe (mm)	Satunn. virhe (mm)
Asettelu + geom.tarkkuus	1,2 (0,7 - 2,2)†	1,1 (0,6 - 1,7)†	0,5	0,7†
Hoidon aikainen liike		0,6 (0,4 - 0,7)†		0,6 (0,4 - 0,7)†
Kokonaisvirhe	1,2 (0.7 - 2,2)	1,4 (0,9 - 1,9)	0,5	1,3 (1,1 - 1,4)
Kerroin	2,5	0,7	2,5	0,7
Marginaali	4,0 mm (2,4 - 6,9)		1,9 mm (1,8 – 1,9)	

† Tryggestad 2010: Type-S IMRT, Uni-Frame, Type-S long ± bite mouthpiece (Civco)
Amelio 2013: HeadSTEP (IT-V / Elekta)

Kohdistusmarginaaleja aivoissa Turussa

Vain maski		OBI	TrueBeam	ExacTrac
5 mm	2D/2D	3 mm	2 mm	2 mm
	2D/3D (6DoF)			0 - 1 mm
	CBCT	2 mm	1,5 - 2 mm	

3D-CRT vs. IMRT

- Aherne 2014:
  - We conclude that IMRT may thus facilitate a therapeutic gain for patients with glioblastoma multiforme
- Chen 2013:
  - IMRT is unlikely to improve local control or overall survival for GBM compared with 3D-CRT
- Lorentini 2014:
  - IMRT seems a superior technique compared to 3D-CRT when there are multiple overlaps between OAR and PTV

IMRT vs. VMAT

- Wagner 2009: 14 potilaan vertailu
  - The dose to all OAR was equivalent or lower for RapidArc than for conventional IMRT
  - IMRT showed better mean PTV coverage, less inhomogeneity and smaller low-dose area than RapidArc
  - If PTV coverage is acceptable, RapidArc should be favored because of the short treatment time

IMRT vs. VMAT

- Shaffer 2010: 10 potilaan vertailu
  - Compared with cIMRT, VMAT achieved equal or better PTV coverage and OAR sparing while using fewer monitor units and less time to treat high-grade gliomas
- Davidson 2012: 12 potilaan vertailu
  - We conclude that VMAT offers faster treatment delivery for complex brain tumors while maintaining similar dosimetric qualities to IMRT

cIMRT vs. ncIMRT vs. cVMAT vs. ncVMAT

- Panet-Raymond 2012: 10 potilasta
  - All techniques achieved comparable target coverage
  - Noncoplanar IMRT and VMAT techniques provided significantly better sparing of the contralateral optic structures than coplanar IMRT and VMAT techniques
  - Noncoplanar techniques resulted in lower contralateral temporal lobe dose
  - VMAT techniques reduced treatment delivery duration but prolonged plan optimization times, compared to IMRT techniques

FF vs. FFF

- Verbakel 2013:
  - FFF irradiation with a dose rate of 2400 MU/min and four times higher dose per pulse compared to irradiation with FF beams did not change cell survival for three human cancer cell lines
- Lohse 2011:
  - irradiation of glioblastoma cell lines using the FFF beam is more efficient in reducing clonogenic cell survival than the standard flattened beam, an effect which becomes more significant the higher the single dose

3D-CRT vs. IMRT/VMAT

- Amelio 2011: Review 17 tutkimuksesta
  - 3D-CRT and IMRT techniques provide similar results in terms of target coverage
  - IMRT is clearly better than 3D-CRT in terms of dose conformity and sparing of the healthy brain at medium to low doses
  - SIB IMRT allows to deliver hypofractionated regimens that, in association with CHT, suggest the possibility to achieve results that are even superior to those obtainable by the standard treatment

Glioblastooman sädehoito Tyksissä

- Pitkä scheema:

	PTV 1	PTV 2	GTV + 5 mm	GTV residual
I-S (25 fr)	45 Gy (1,8 Gy)	47,5 Gy (1,9 Gy)	50 Gy (2,0 Gy)	52,5 Gy (2,1 Gy)
II-S (5 fr)		9,5 Gy (1,9 Gy)	10 Gy (2,0 Gy)	10,5 Gy (2,1 Gy)
Summa	45 Gy	57 Gy	60 Gy	63 Gy

- Lyhyt scheema:

	PTV 1	GTV + 5 mm	GTV residual
I-S (13 fr)	39 Gy (3,0 Gy)	41 - 43 Gy (3,15 – 3,3 Gy)	43 -45 Gy (3,3 – 3,5 Gy)

Glioblastooman sädehoito Tyksissä

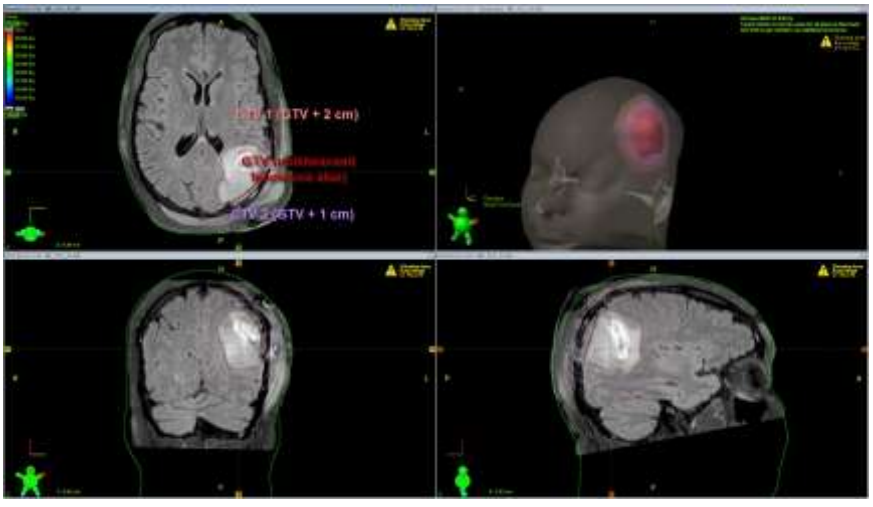

Glioblastooman sädehoito Tyksissä

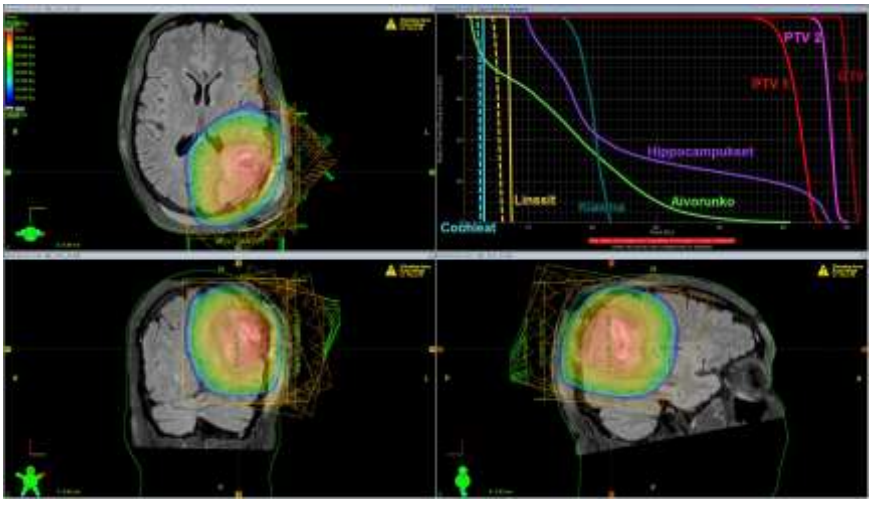

Glioblastooman sädehoito Tyksissä

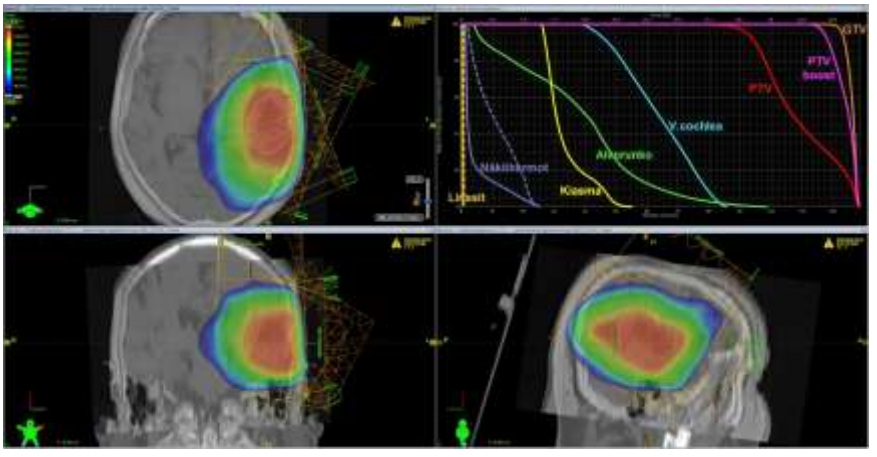

Lopuksi

- Glioblastooman ennuste on parantunut huomattavasti viime vuosina, nykytekniikoilla osa potilaista on pitkäaikaisselviytyjiä, joiden hoito tulisi toteuttaa aiheuttaen mahdollisimman vähän myöhäistoksisuutta vaarantamatta hoitotulosta

Mitä tulevaisuudessa…?

- Eri tekniikoiden tekniikoiden yhdistäminen (PET, PWI /DTI MRI) hoidon suunnittelussa
- Tuumorin re-evaluaatio 3-4 viikon kohdalla CSH:n aikana käyttäen PET-, PWI- tai MRS-kuvia
- Boost aggressiivisille alueille uusien dynaamisten kuvantamismenetelmien avulla
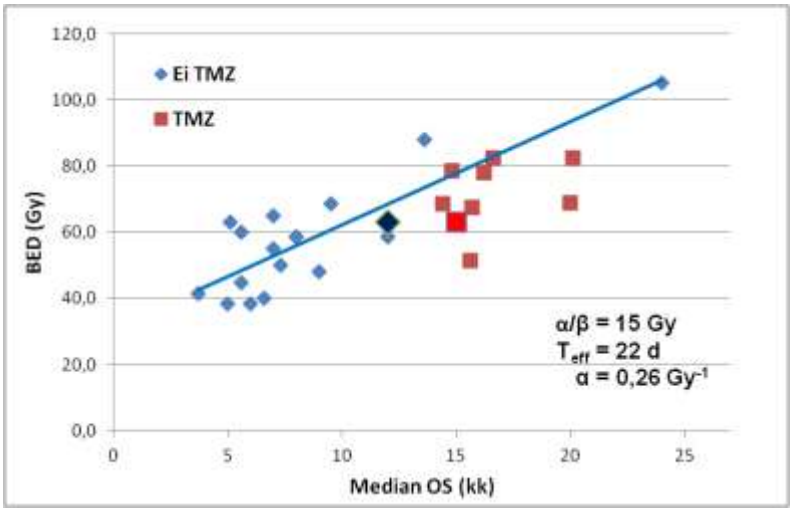
Mitä tulevaisuudessa…?