Onko rinnan sädehoitotekniikka seurannut sädehoitolaitteiden kehitystä?

sairaalafyysikko
Mikko Björkqvist
sädehoitopoliklinikka, TYKS

Onkologiapäivät 30.8.2013, Valtion virastotalo, Turku

Esityksessä keskitytään

- säästävästi leikattuun rintasyöpään
- ei positiivisia imusolmukkeita (N0)
- ulkoiseen sädehoitoon

Onko rinnan sädehoitotekniikka seurannut sädehoitolaitteiden kehitystä?

Melko hitaasti

On

Ei meidän klinikassa, mutta ehkä muualla

Yhtä hyvinhän niitä rintoja sädehoidetaan kuin 80-luvullakin

On, mutta jotain voitaisiin vielä parantaa

Ei kovinkaan hyvin

Miten rintasyöpää sädehoidetaan Tyksissä 2013

- Säästävästi leikattuja (N0) rintoja hoidettu vuonna 2013 noin 160 kpl (30.8.2013 mennessä)
- Fraktiointi joko 26 x 1,9 Gy tai 16 x 2,66 Gy (~ 35 %)
- Boost 5 x 2,35 Gy elektroneilla (nykyään ~ 10 % potilaista)
- Laskenta-algoritmi joko PB tai AAA (ARIA 10), riippuen millä hoitokoneella hoito toteutetaan
- Annossuunnitelman tekee röntgenhoitaja
- Hoito selin makuulla (Civcon ”mammateline”)
- Konekuvat 1. hoitokerralla (etuviisto + IS-kentät)
- Kontralateraalisen rinnan sädetystä vältetään enemmän kuin aiemmin
  - Kantataan usein mieluummin mediaalisesti PTV:stä kuin sädetetään toista rintaa
- Muutama potilas hoidettu IMRT:llä (3 IMRT kenttää tai ele + 2 IMRT kenttää)

Miten rintasyöpää sädehoidetaan Tyksissä 2013

- Kaksi tangentiaalista kenttää, joita muokataan
  - mlc-liuskoilla
  - kiiloilla (nykyään harvoin)
- lähes poikkeuksetta käytetään Field in Field-tekniikkaa (forward planning IMRT), käytetty noin 4 vuotta

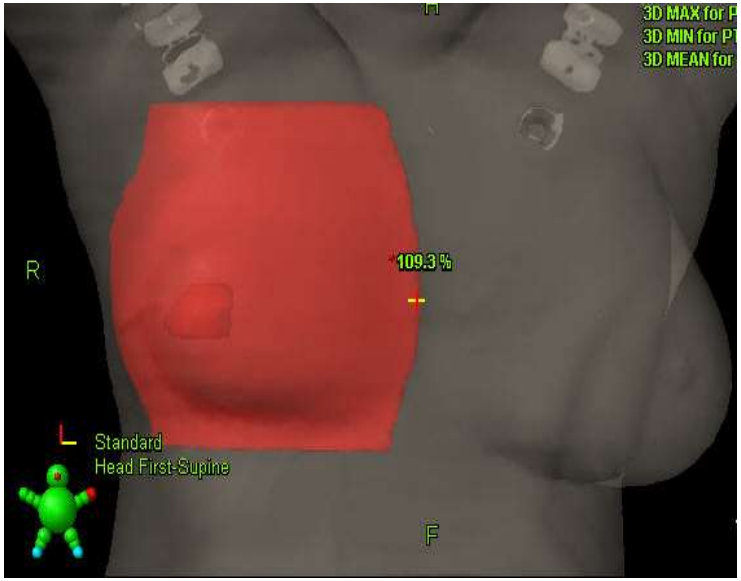

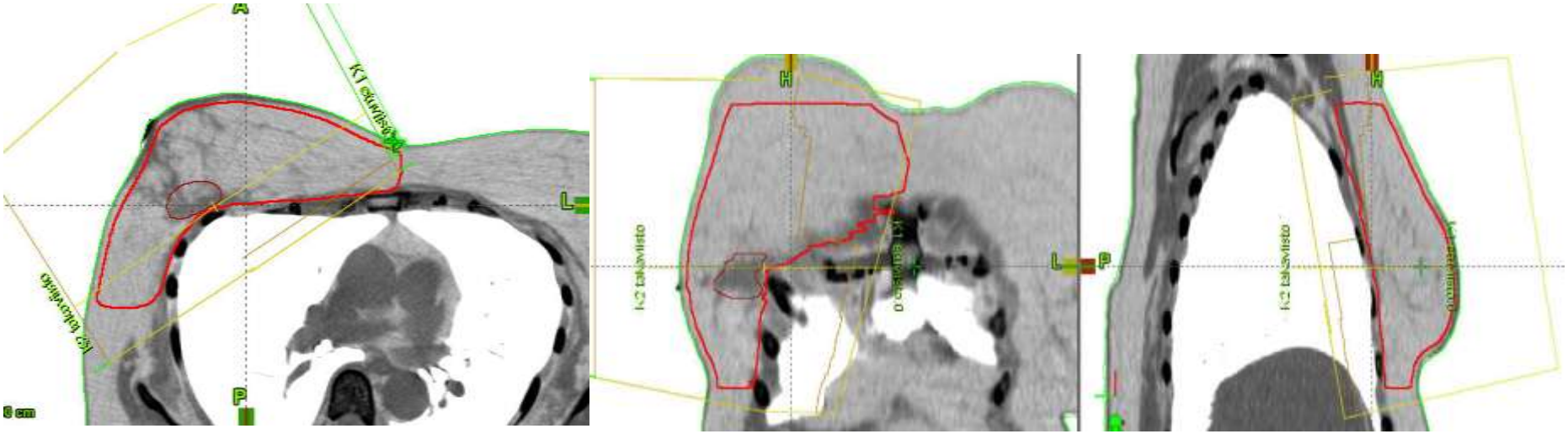

Esimerkkitapaus rinnan sädehoidosta (FinF)

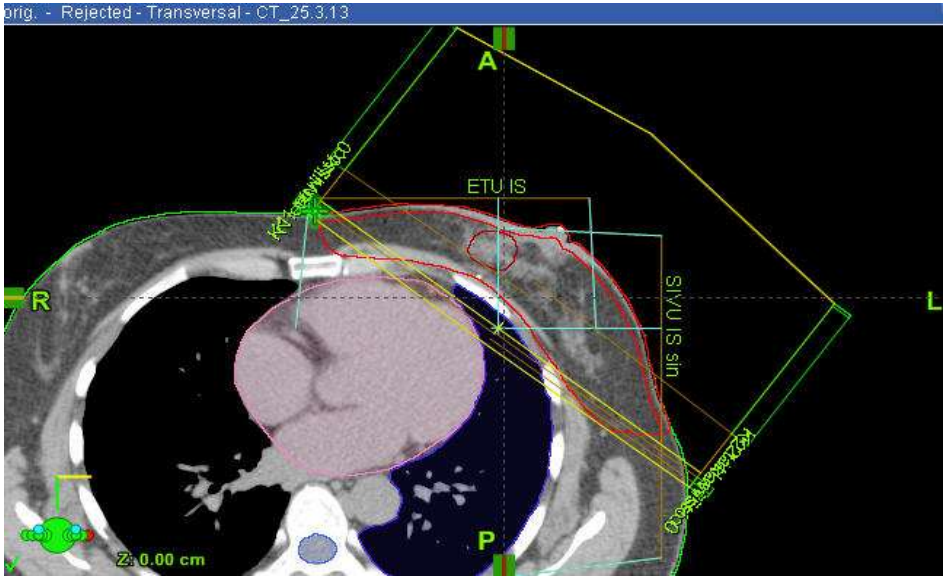

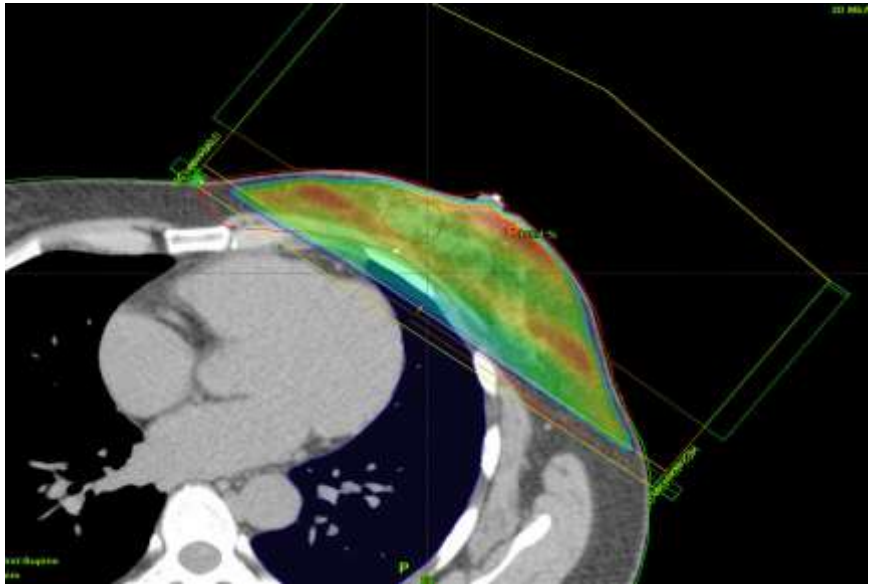

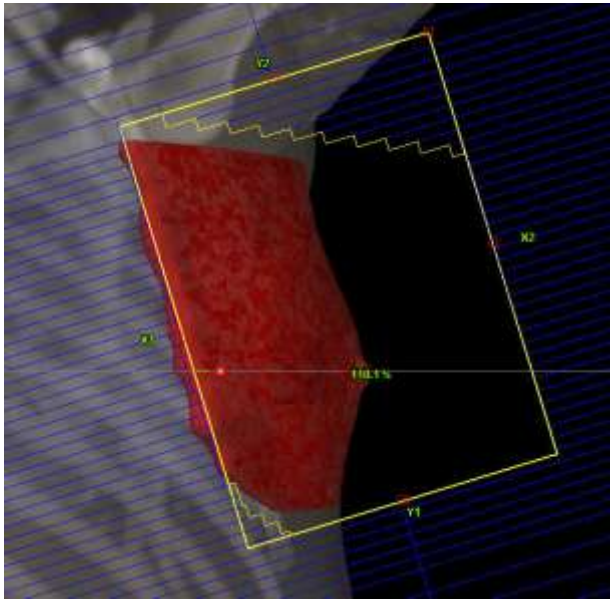



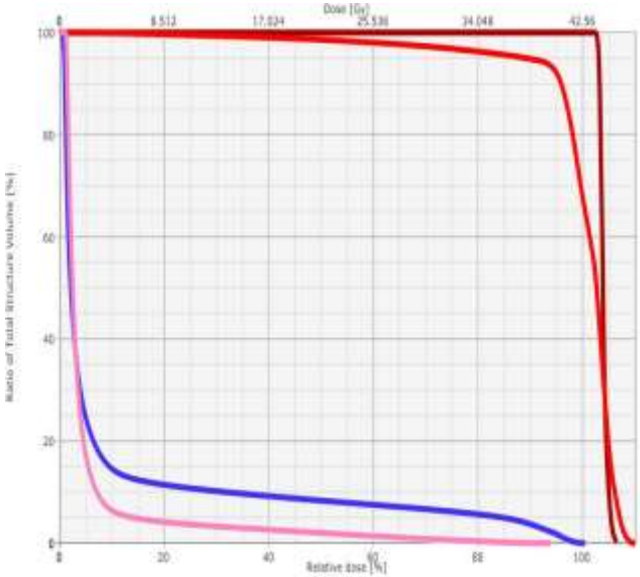

Miten rintasyöpää sädehoidetaan Suomessa 2013

- Nopean kyselykierroksen perusteella (elokuussa 2013):
  - Rintoja sädehoidetaan Suomessa pääsääntöisesti käyttämällä tangentiaalisia kenttiä ja Field in Field-tekniikkaa
  - Kiilojen käyttö vähentynyt
  - Yleisimmin käytetty fraktiointi on 25 x 2 Gy
  - Potilas makaa selällään, fiksoituna mammatelineeseen, joillain ylävartaloa kohotettu
- IMRT tai VMAT-tekniikoita on käytetty lähinnä vain erikoistapauksissa (molempien rintojen hoito, suuren sydänannoksen pienentäminen…)
- Kuopiossa hoidettu rintoja runsaat 2 kuukautta käyttäen VMAT- tekniikkaa
- Helsingissä (ABC (Active Breathing Coordinator), Elekta), Tampereella, Joensuussa ja Porissa hoidetaan (enemmän tai vähemmän satunnaisesti) vasemman puoleisia rintoja hyödyntäen DIBH-tekniikkaa (Deep Inspiration Breath Hold)
  - Ainakin Oulu, Kuopio ja Turku suunnittelevat DIBH:n (tai vastaavan hengitystahdistetun tekniikan) käyttöönottoa

Esim. Rinnan VMAT-hoito (TYKS)

Vasen rinta ja oikea rinta +solis samalla hoitokerralla

- Yhteensä 4 kaarta

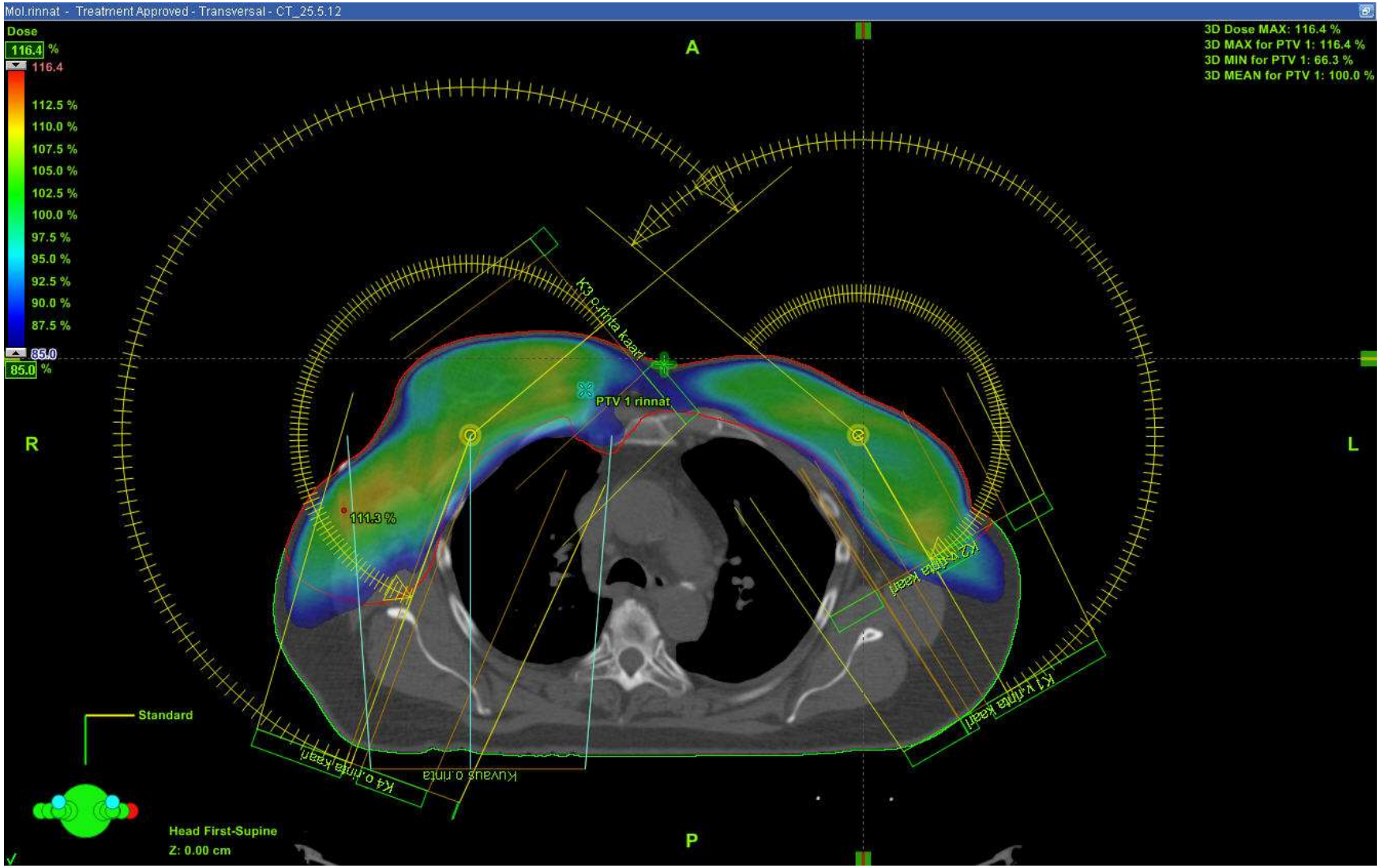

Rinnan VMAT-hoito (Kuopio)

- 2 noin 50 asteen kaarta

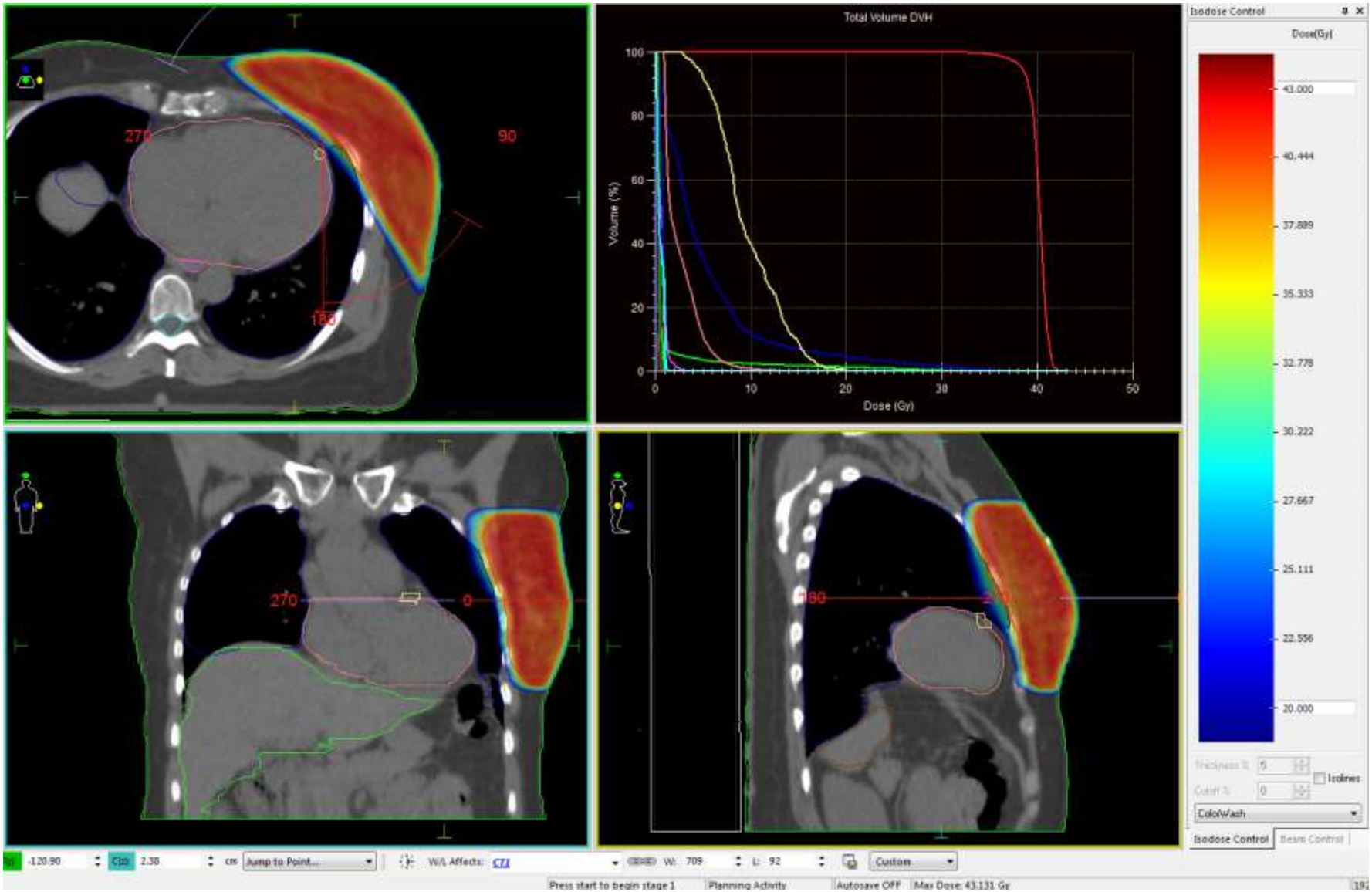

Rinnan VMAT-hoito

- Sydäntä saadaan säästettyä, ilman että PTV:n mediaalisen osan annoksesta joudutaan tinkimään
- Maksimit saadaan kainalosta pois (PTV:n sisälle)
- Tasaisempi annosjakauma
- Mahdollisuus boostata samanaikaisesti (SIB) tuumoripetiin

Jos VMAT on niin hyvä, miksei kaikki sitä jo käytä?

- Kahdella tangentiaalisella kentällä, varsinkin käyttäen FinF-tekniikkaa saadaan useassa tapauksessa hyvä suunnitelma
  - **Yksinkertainen** tehdä ja toteuttaa
- Rinnan asettelu päivittäin samalla tavalla on välillä haastavaa
  - Miten VMAT-hoito toteutuu jos rinnan asento vaihtelee
  - Perinteinen tekniikka sallii paremmin asetteluepätarkkuudet
- VMAT:lla säderasitus kohdistuu usein suurempaan keuhkotilavuuteen
- VMAT:lla kontralateraalisen rinnan sädeannos kasvaa

Esim. Rinnan hypofraktioitu hoito VMAT:lla, (2010-2011)

Fraktiointi15 x 2,7 Gy = 40,5 Gy (SIB annokseen 3,2 Gy/fr, 48 Gy)

- Tutkittiin lähinnä ihoreaktioita ja kosmeettista tulosta (50 potilasta)
- Kaksi VMAT kaarta, ei hengitysohjausta
- Potilaan asettelu CBCT-kuvantaohjatusti
- vastakkaisen puolen rintaan ja keuhkoon, sekä sydämeen oikean rinnan hoidosta suurempi annos

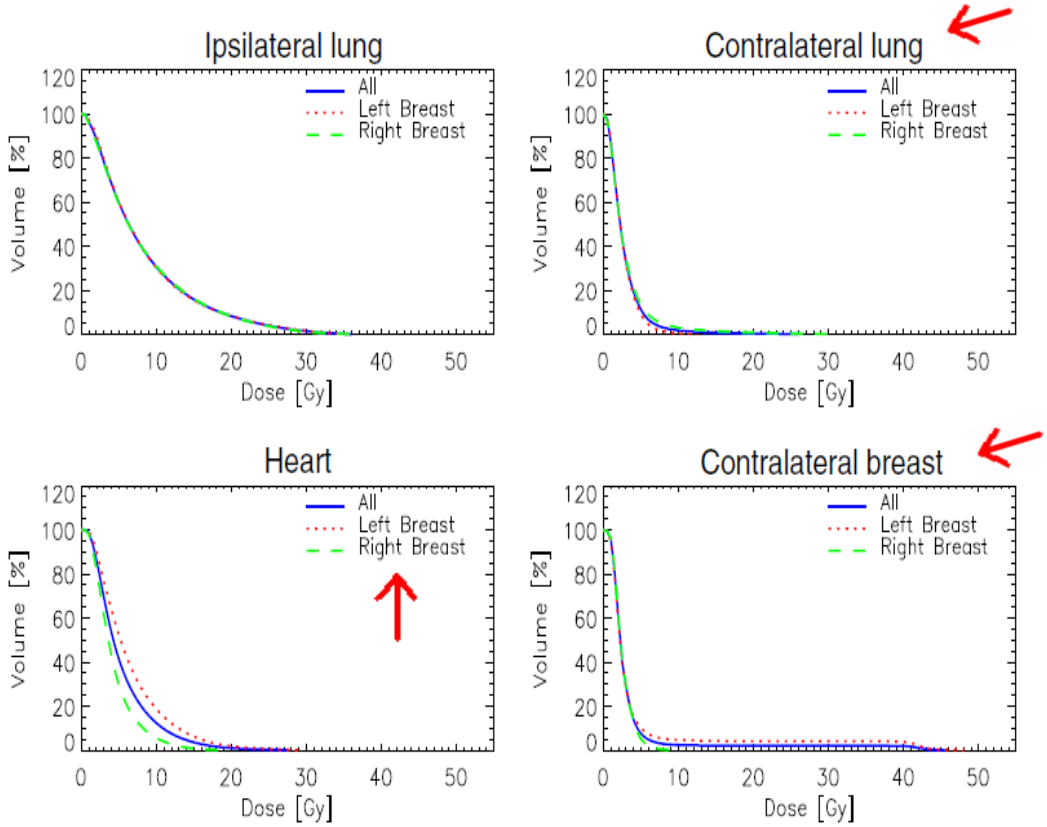

Scorsetti *et al*. Radiation Oncology 2012, 7/145

Vs. tangentiaaliset TYKS

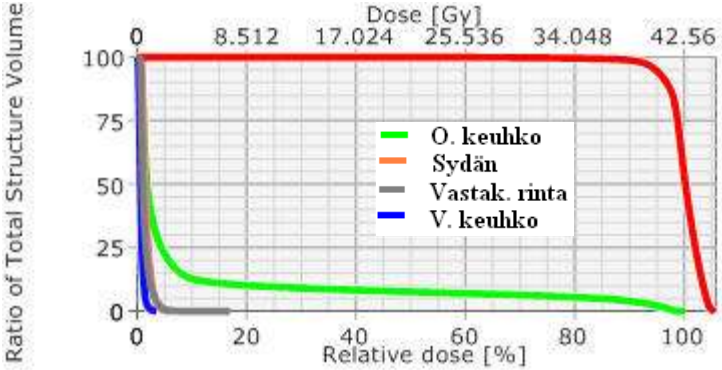

Oikea rinta

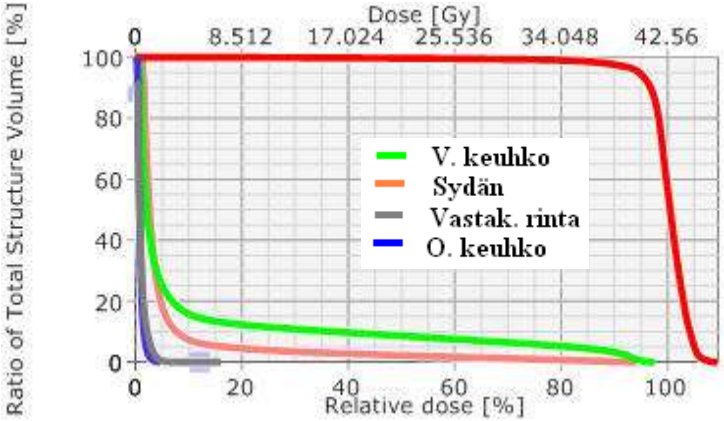

Vasen rinta

Rinnan hoito vatsallaan maaten

- Toteutetaan erillisellä fiksaatiosysteemillä
  - Sydän- ja keuhkoannosten, sekä hengitysliikkeen pienentäminen
  - Parempi tietynkokoisille rinnoille/potilaille
  - Kaikkia potilaita ei pysty tai kannata hoitaa vatsallaan

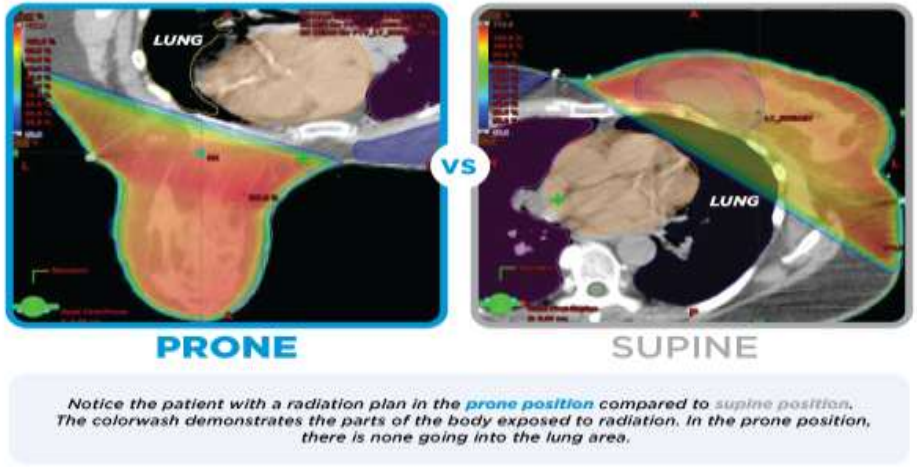



Rinnan hoito vatsallaan

- Whole breast radiotherpy in prone and supine position: is there a place for multi-beam IMRT? Mulliez et *al*. **Radiation Oncology,** 2013
- 6 IMRT-kenttää vs tangentiaaliset IMRT tai kiilakentät, 18 potilasta, 108 suunnitelmaa (Elekta, 1 cm mlc-liuskat)

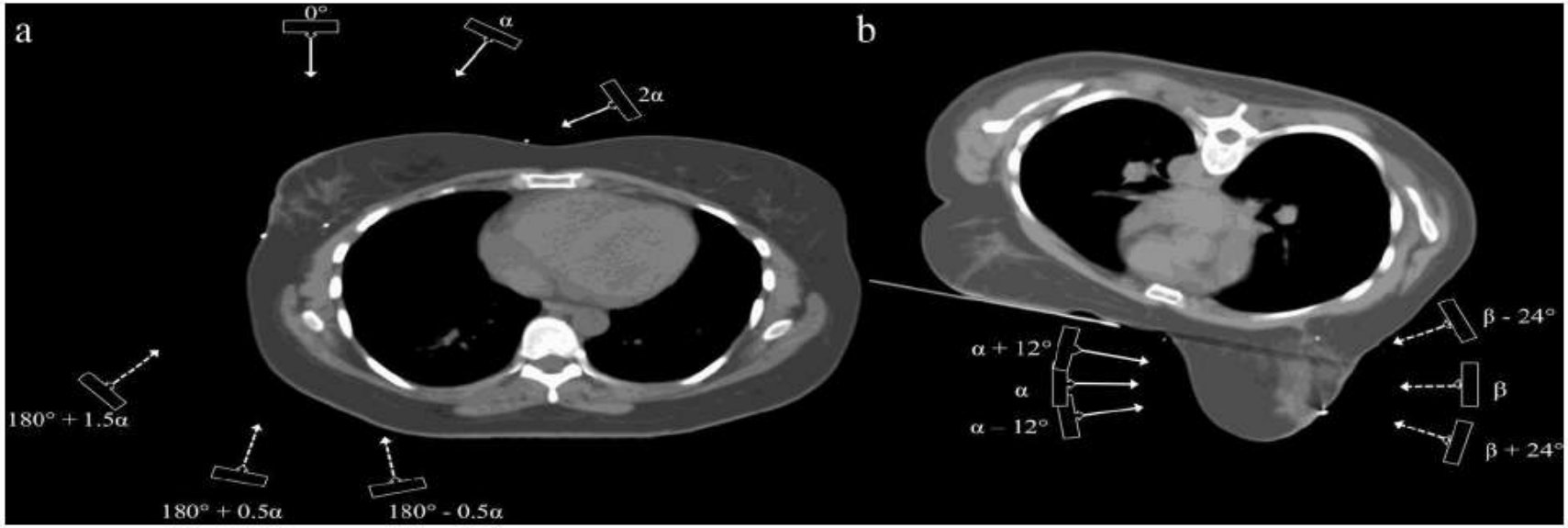

Figure 1 Multi-beam set-up in the prone and supine position. A 6-beam set-up used in the multi-beam intensity-modulated radiotherapy (MB-IMRT) plans for right-sided breast tumors in supine (**a**) and prone position (**b**). Gantry angles expressed in the Elekta coordinate system. The most inclined medial beam has the gantry angle of a tangential beam set by virtual simulation [21]. The gantry angles are 0°, |α|, |2α|, 180° - 0.5|α|, 180° + 0.5|α|, and 180° + 1.5|α| for supine MB-IMRT. The lateral gantry angles in prone MB-IMRT are |α|, |α|+/−24°, the medial gantry angles are |β|, |β|+/− 12°.

Rinnan hoito vatsallaan

- Whole breast radiotherpy in prone and supine position: is there a place for multi-beam IMRT? Mulliez et *al*. **Radiation Oncology,** 2013

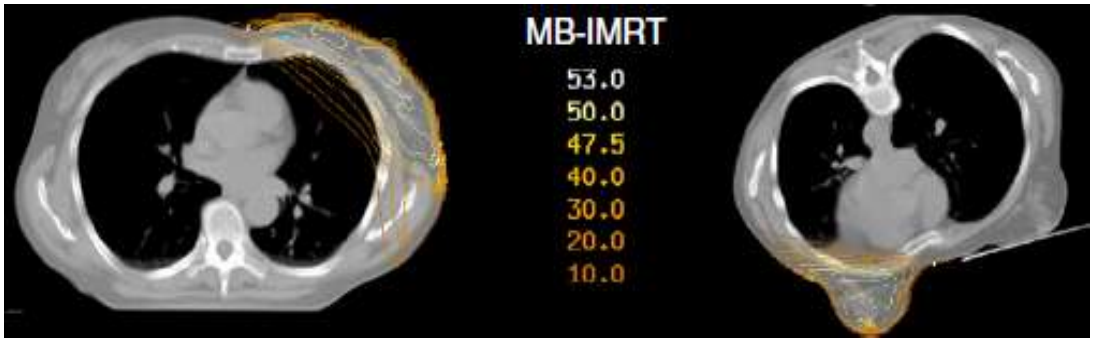

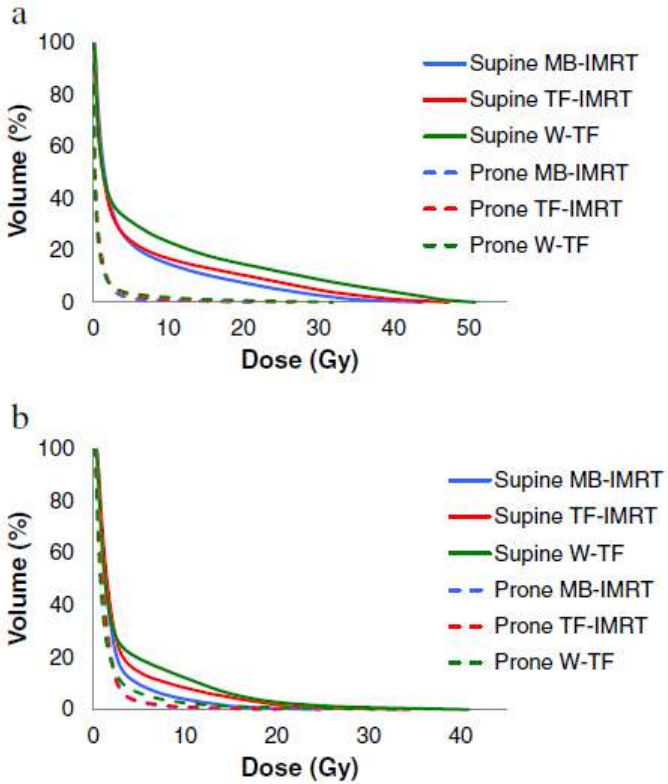

Figure 3 Cumulative dose-volume histograms of the ipsilateral lung (a) and heart (b). All patients were included for the ipsilateral lung, while for the heart only left-sided breast cancer patients were evaluated. *Abbreviations: W-TF = wedged tangential fields, TF-IMRT = tangential field intensity-modulated radiotherapy, MB-IMRT = multi-beam intensity-modulated radiotherapy.*

Conclusions:
• Selällään hoidettaessa 6 IMRT kenttää on paras
• Vatsallaan kannattaa hoitaa kaikkia muita paitsi pientä vasenta rintaa (sydänannos)
• 6 IMRT kenttää vatsallaan hoidettaessa ei merkittävästi hyödytä
• Vastakkaisen puolen rinnan ja keuhkon annokset eivät merkittävästi kasvaneet IMRT suunnitelmissa
• Vatsallaan hoidettaessa suunnitelman teko ja hoito monimutkaisempaa

DIBH-tekniikan käyttöönotto TYKSissä (vasemman puolen rinnoissa)

- Tarkoituksena hyödyntää Varianin RPM (Real-time Position Management) –järjestelmää
- Hengityspidätyksen visuaaliseksi ohjaamiseksi on hankittu näyttölasit
  - Potilas pystyy seuraamaan omaa hengitystään näyttölaseilta

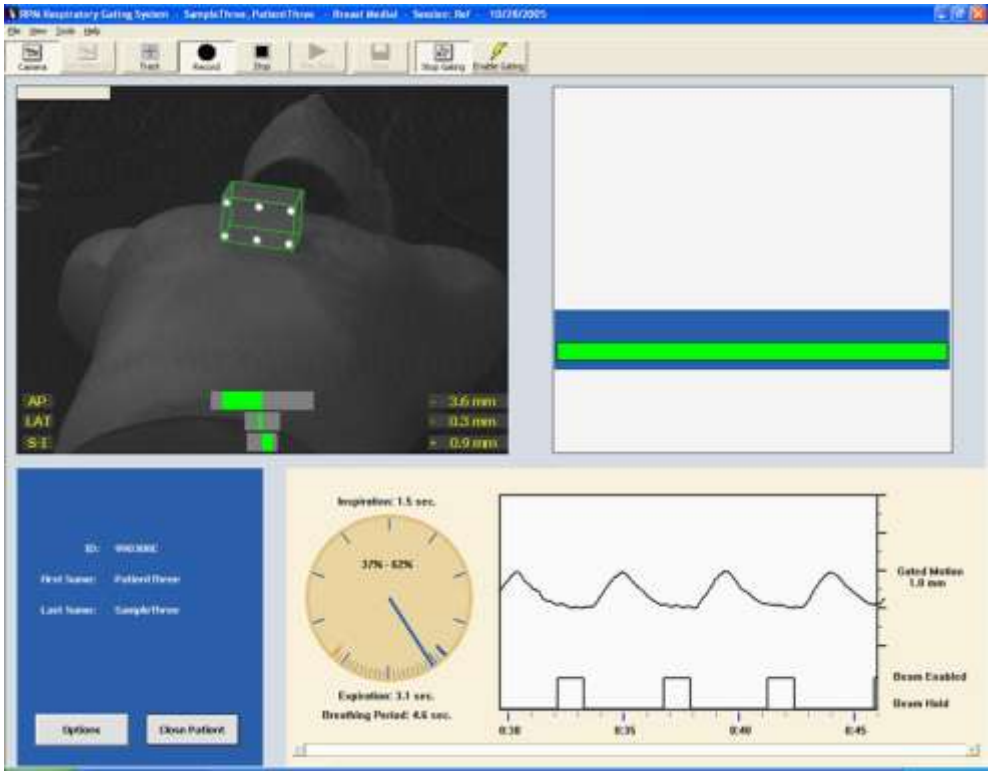

Hengityksen visuaalinen ohjaus näyttölasien avulla

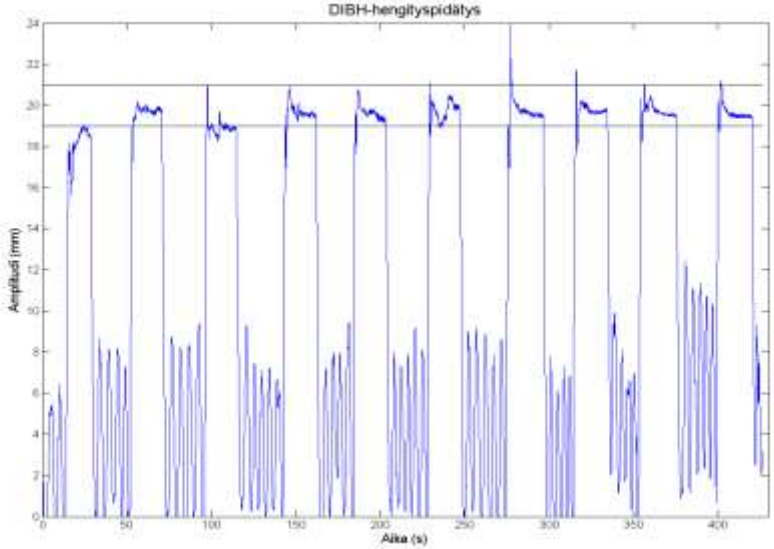

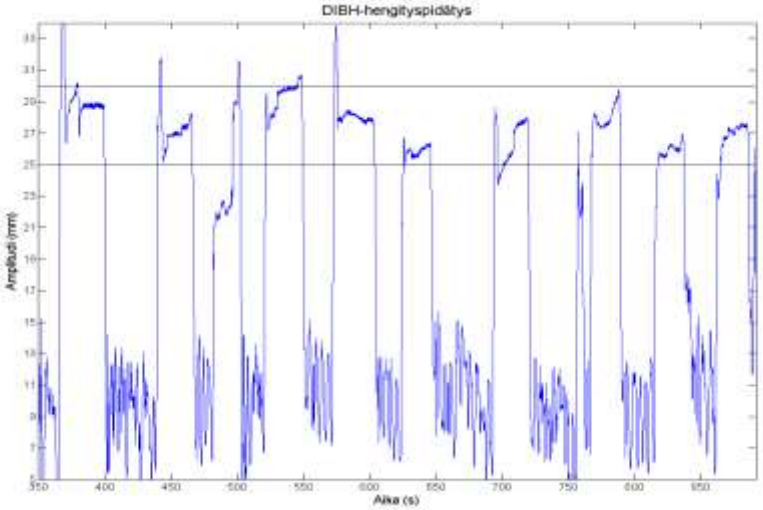

- Visuaalisella ohjauksella hengitys-pidätys on toistettavampaa

Hengitysohjattu sädehoito

- Edellyttää potilaan harjoittamista hengityspidätykseen
  - Hoitoon kuluva aika ei kuitenkaan oleellisesti pidempi
- Pienentää usein oleellisesti sydämen saamaa sädeannosta (vasemman rinnan hoidossa)
- Esim. Tanskassa kaikki sädehoitokeskukset käyttävät hengitysohjattua sädehoitoa vasemman puolen rinnoissa, mikäli siitä on hyötyä
- TYKSissä tarkoitus tulevaisuudessa hoitaa vasemman puolen rintoja kuten ennenkin FinF-tekniikalla, mutta hyödyntäen DIBH:ä

Yhteenveto rinnan sädehoidosta

- Sädehoitotekniikoiden kehittyessä
  - niiden soveltuvuutta rinnan hoitoon on tutkittu ja tietyissä tapauksissa otettu myös rutiinikäyttöön
  - erityisesti vasemman rinnan hoitoon käyttöönotetut uusimmat tekniikat pienentävät sydänannoksia
  - ja otettaessa käyttöön tulee selvittää vastakkaisen puolen rinnan ja keuhkon saaman lisääntyneen säteilyannoksen määrä ja kliininen merkitys
  - kannattaa pitää mielessä, että
    - yksinkertainen on kaunista (ja monesti järkevää)
    - hoitokohde (rinta) saattaa liikkua/turvota

Kiitos!