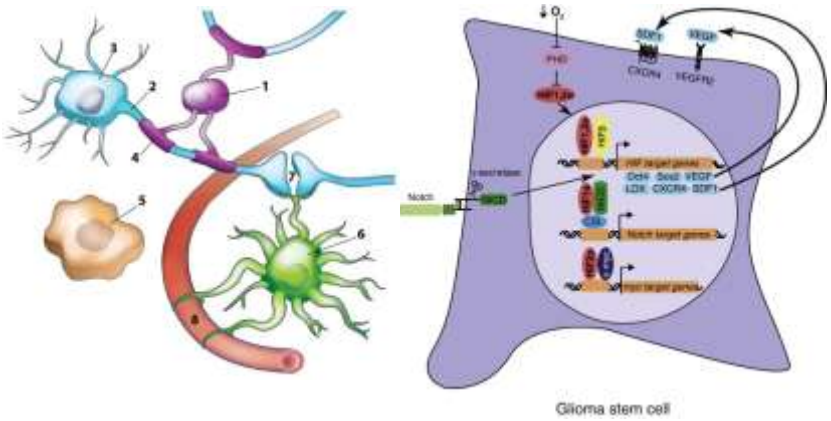

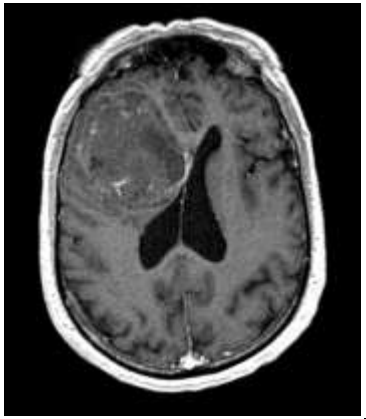

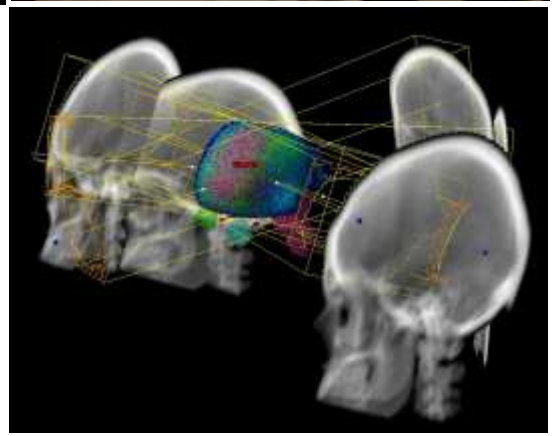

Glioman uusista hoitosuosituksista

Heikki Minn

Onkologiapäivät, Turku 30.8.2013

Sidonnaisuudet

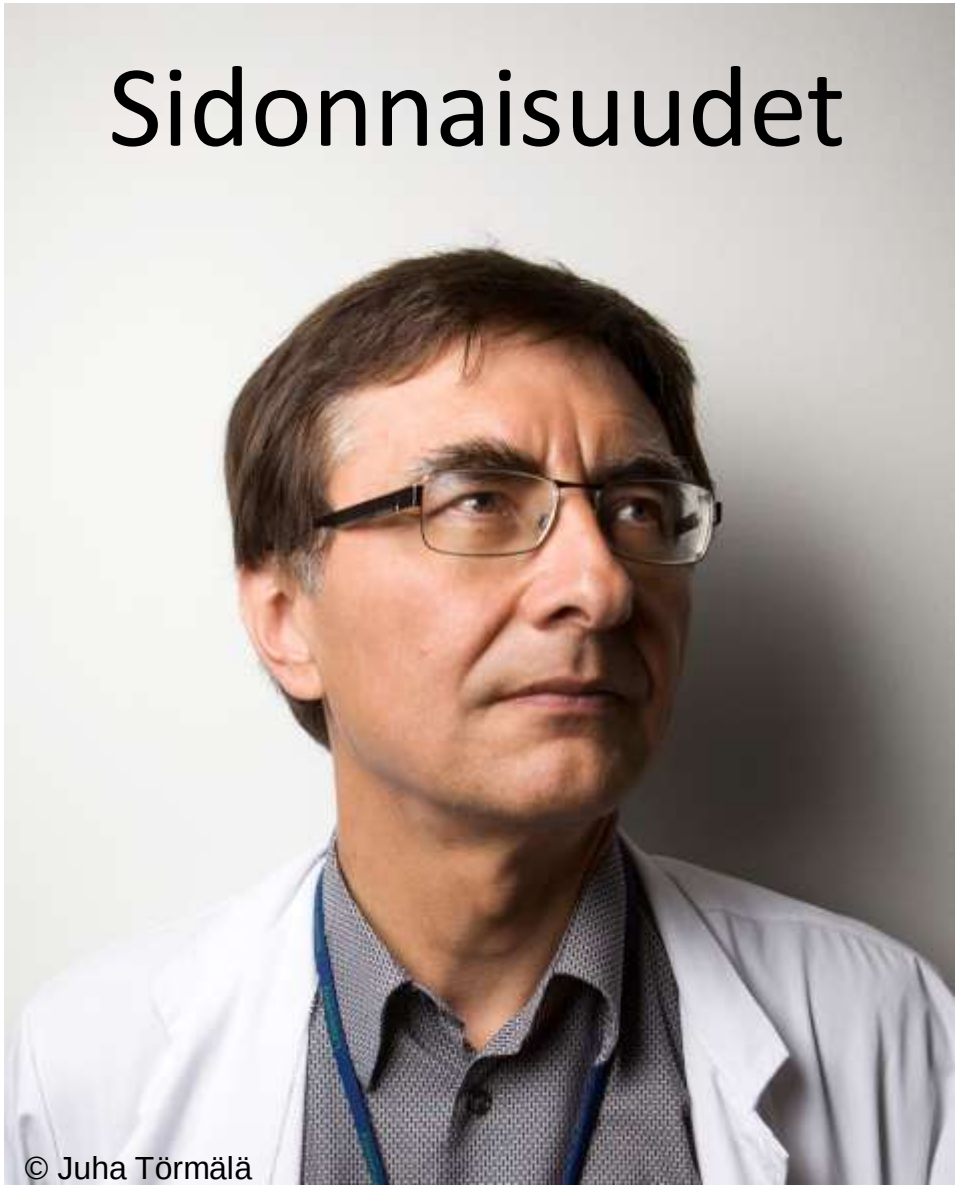

Konsulttina ja/tai kliinisenä tutkijana seuraavissa lääketieteellistä toimintaa harjoittavissa yrityksissä viimeisen 3-v aikana:

Amgen, Bayer,
Boehringer Ingelheim,
iRAD Molecular Imaging,
GE Healthcare,
GlaxoSmithKline,
Merck Serono,
MSD Finland
Mölnlycke Health Care,
Philips, Piramal Imaging,
Roche, Varian

Nihilismin aika glioman hoidossa on ohi

Kliinisten syöpäartikkelien voittaja!*

Citations of articles published between 1998 and 2009 were recorded up until Dec. 2011 using the *Web of Science* database from Thomson Reuters. The "most-cited papers" had correspondence addresses in Europe or Israel.

... and Papers

	Citations
1. Parkin DM; Bray F; Ferlay J; Pisani P Global cancer statistics, 2002. *CA-A CANCER JOURNAL FOR CLINICIANS 55 (2): 74-108 MAR-APR 2005*	4,434
2. Walboomers, JMM; Jacobs, MV; Manos, MM; Bosch, FX; [...]; Peto, J; Meijer, CJLM; Munoz, N Human papillomavirus is a necessary cause of invasive cervical cancer worldwide. *JOURNAL OF PATHOLOGY 189 (1): 12-9 SEP 1999*	2,778
3. Stupp, R; Mason, WP; van den Bent, MJ; [...]; Thum, P; Baumert, B; Ryan, G Radiotherapy plus concomitant and adjuvant temozolomide for glioblastoma. *NEW ENGLAND JOURNAL OF MEDICINE 352 (10): 987-96 MAR 2005*	2,436
Davies, H; Bignell, GR ; Cox, C; [...]; Wooster, R; Stratton, MR; Futreal, PA Mutations of the BRAF gene in human cancer. *NATURE 417 (6892): 949-54 JUN 2002*	2,436
5. van de Vijver MJ; He YD; van't Veer LJ; [...]; Rutgers ET; Friend SH; Bernards R A gene-expression signature as a predictor of survival in breast cancer. *NEW ENGLAND JOURNAL OF MEDICINE 347 (25): 1999-2009 DEC 2002*	2,389

Lab Times* 01/2012 40-42

Astrosytooman progressio noudattaa mutaatioiden kasautumista

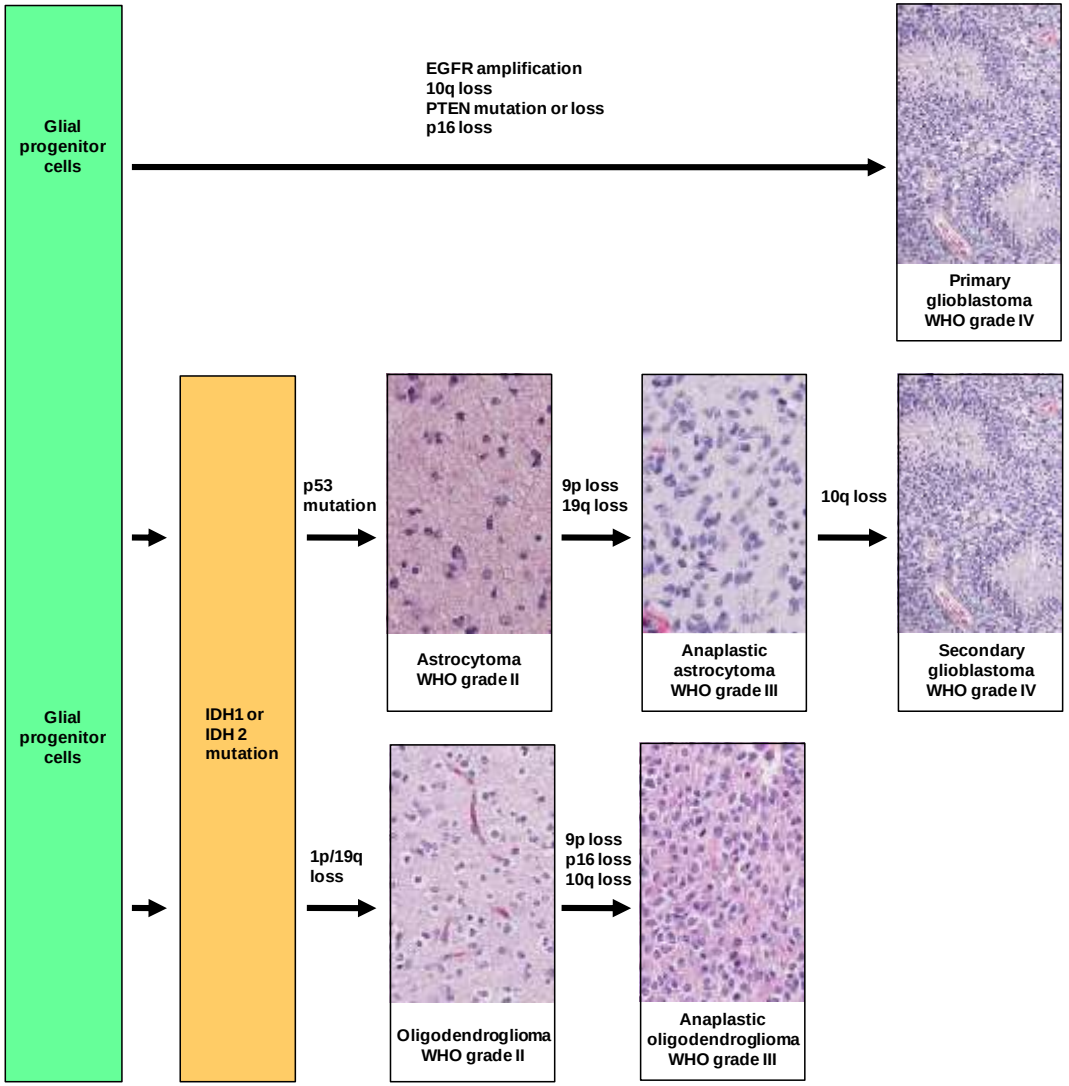

Kiitos

Olli

Olli Tynninen
Väitöskirja 2011,
Helsingin yliopisto, s. 25

Mitä jokaisen glioomia hoitavan onkologin tulisi ymmärtää molekulaarisesta neuro-onkologiasta?

- Isositraattidehydrogenaasi (IDH) 1 ja 2 mutaatioiden merkitys glioomien ennusteelle
- 1p19q deleetio ohjaa liitännäishoidon valintaa anaplastisissa oligodendrosyyttilinjan kasvaimissa
- Alkyloivien solunsalpaajien tehoon vaikuttavan O6-metyyliguaniini-DNA metyylitransferaasin (MGMT) vanhusten glioblastoomien hoitoa ohjaava vaikutus

Mikä on gliooman kantasolu?

- Solu jolla on autonominen uudistumiskyky ja jonka tytärsolut ovat heterogeenisiä
- Ei välttämättä sama solu, joka käynnistää pahanlaatuisen kasvun
  - Glioma-initiating cells *vs* glioma stem cells
- Vastaa gliooman uusiutumisesta
- On suojassa erityisessä mikroympäristössä (’niche’) ja siksi muita kasvainsoluja vastustuskykyisempi hoidoille

Sampetrean & Saya. *Brain Tumor Pathol* 2013;DOI 10.1007/s10014-013-0141-5

Glioman kantasolu

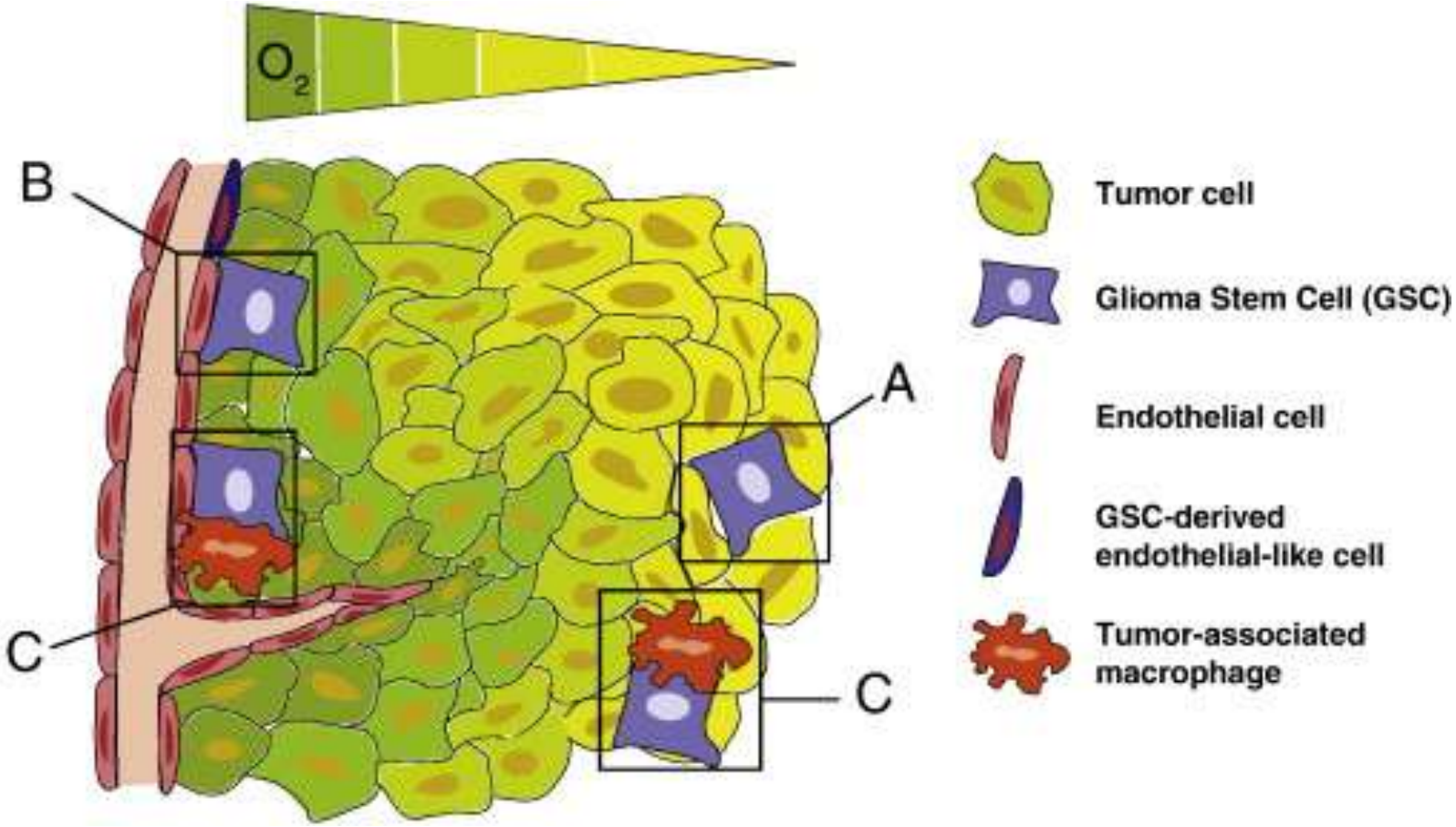

Filatova ym. Biochim Biophys Acta 2013;1830:2496-2508

Sädeannoksen nosto hoitokeinoksi?

Gliooman kantasolujen ajatellaan erikoistuvan neuraalisista kantasoluista, jotka ovat kehittyneet bilateraalisesti sivuventrikkelien läheisyydessä subventrikulaarisella vyöhykkeellä (SVZ) sekä hippocampuksen subgranulaarikerroksessa

SVZ Volume Segmentation

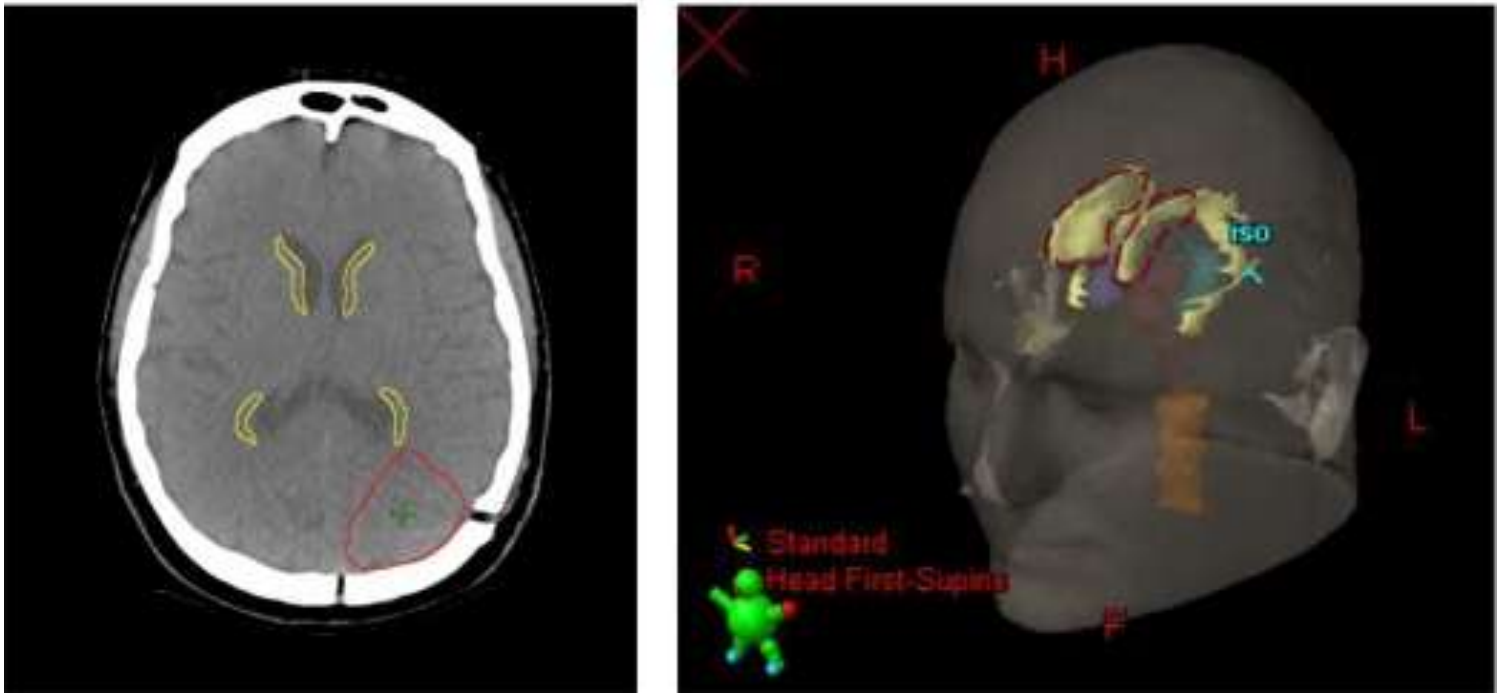

Lee ym. *Int J Radiat Oncol Biol Phys* 2013;86:609-615

Parantaako korkea SVZ:n annos glioblastooman hoitovastetta?

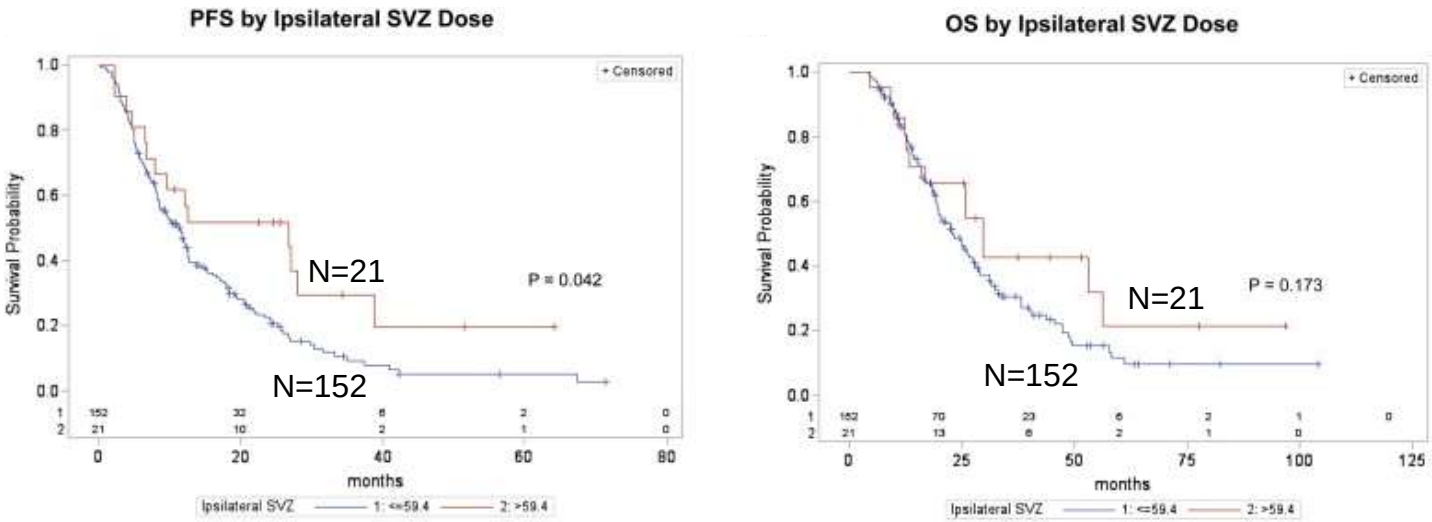

Lee ym. *Int J Radiat Oncol Biol Phys* 2013;86:609-615

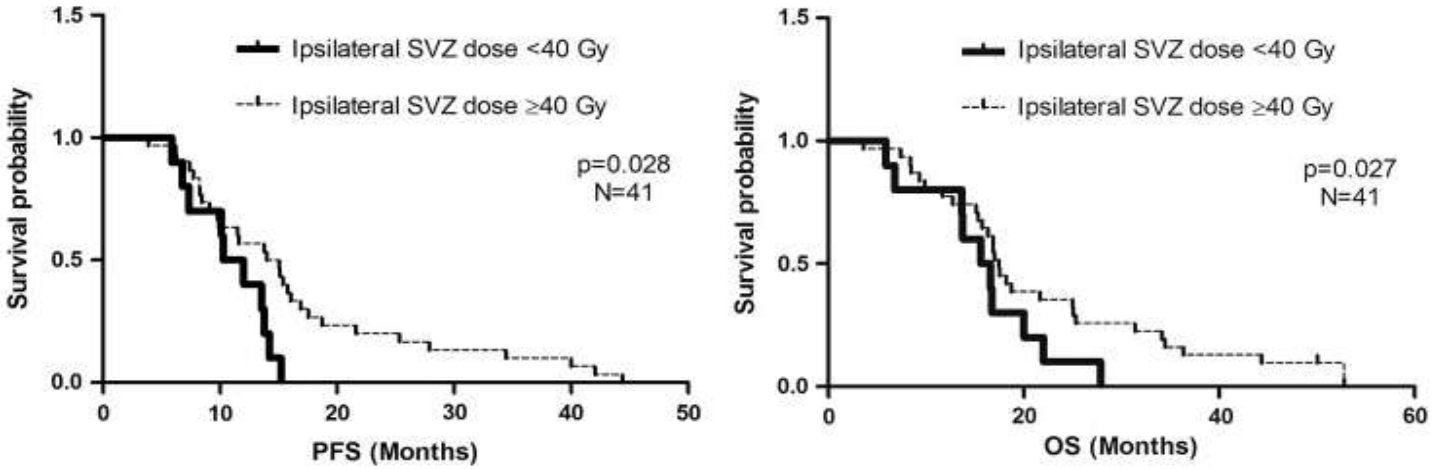

Chen ym. *Int J Radiat Oncol Biol Phys* 2013;86:616-622

Miten SVZ piirretään?

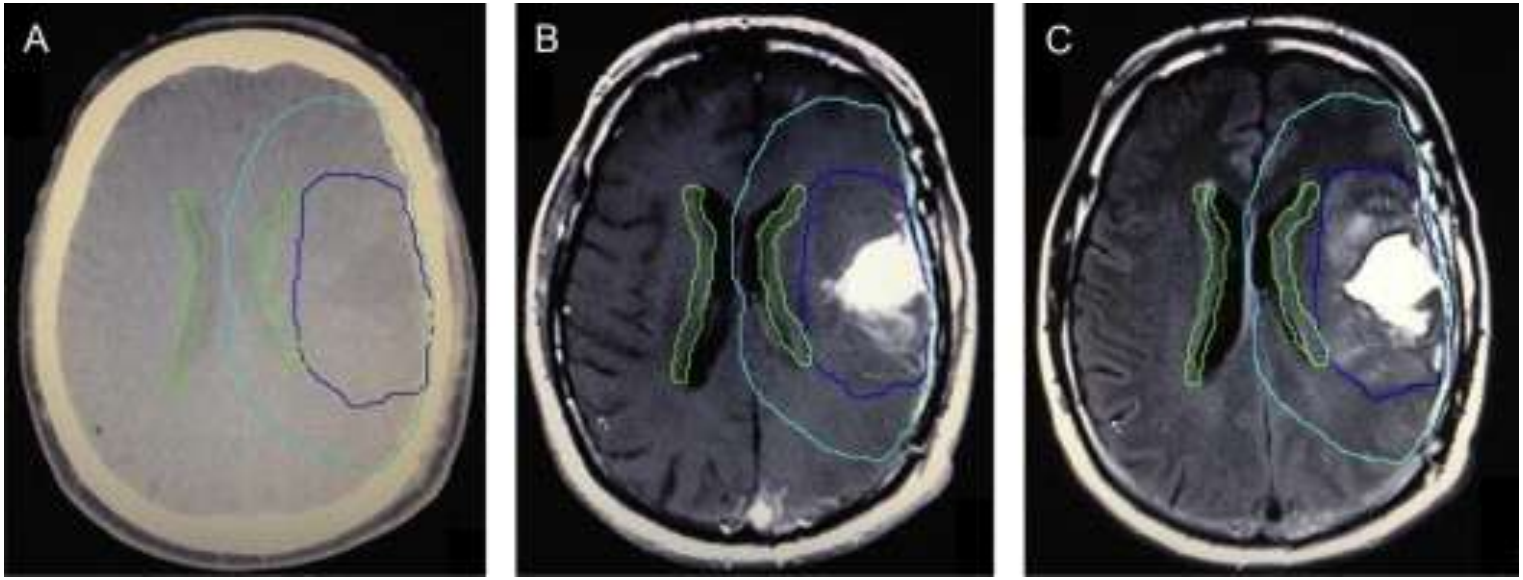

GTV1 = sininen, PTV1 = vaaleansininen, SVZ = vihreä

Chen ym. *Int J Radiat Oncol Biol Phys* 2013;86:616-622

Glioblastooman genomin integroitu analyysi

Primaarin ja sekundaarisen glioblastooman molekyylidiagnostiikka

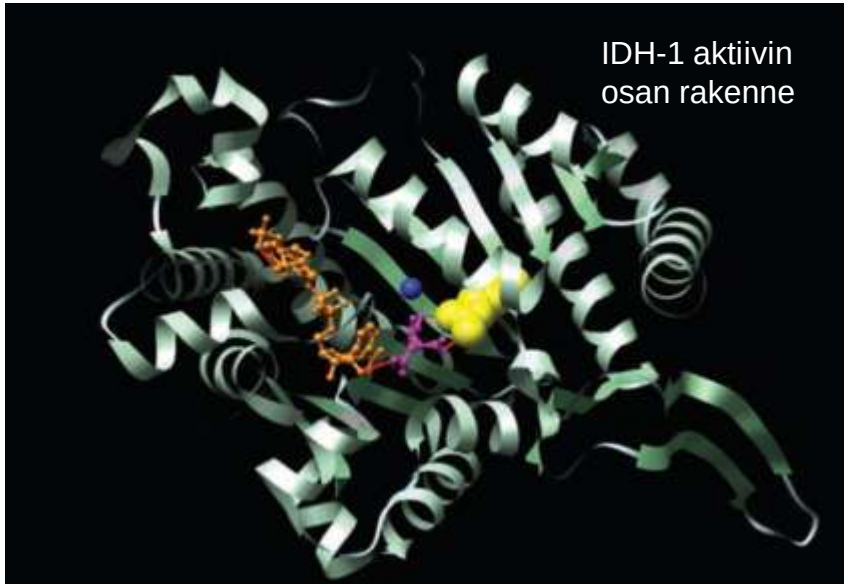

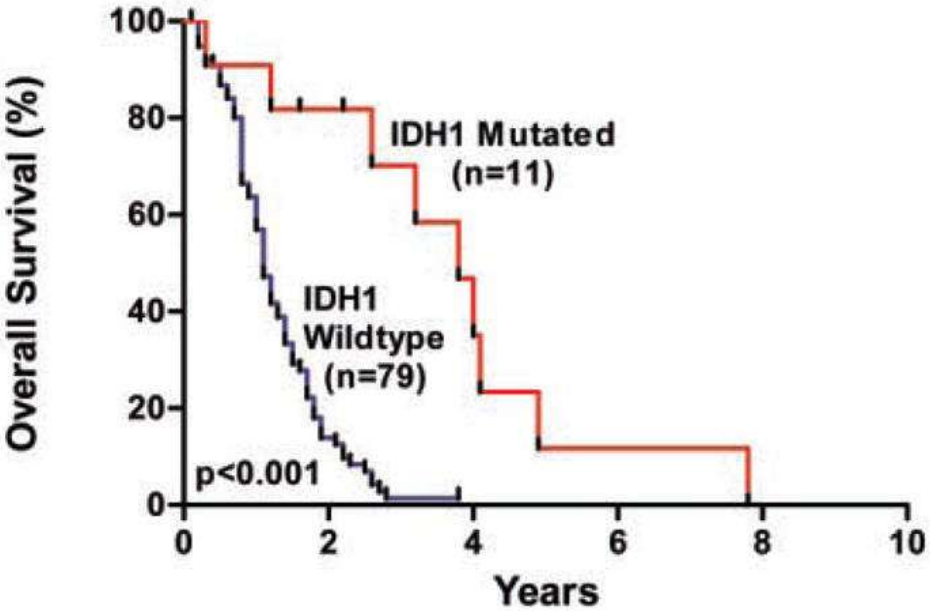

Glioblastoma multiforme (GBM) is the most common and lethal type of brain cancer. To identify the **genetic alterations** in GBMs, we sequenced **20,661 protein coding genes,** determined the presence of amplifications and deletions using high-density oligonucleotide arrays, and performed gene expression analyses using next-generation sequencing technologies in 22 human tumor samples. This comprehensive analysis led to the discovery of a variety of genes that were not known to be altered in GBMs. **Most notably, we found recurrent mutations in the active site of isocitrate dehydrogenase 1 (IDH1) in 12% of GBM patients. Mutations in IDH1 occurred in a large fraction of young patients and in most patients with secondary GBMs and were associated with an increase in overall survival.**

Parsons ym. *Science* 2008:321:1807-1812

AAAS
ADVANCING SCIENCE, SERVING SOCIETY

IDH1/2 mutaatiot myötävaikuttavat onkometaboliitin (D-2-hydroksiglutaraatin) muodostumiseen

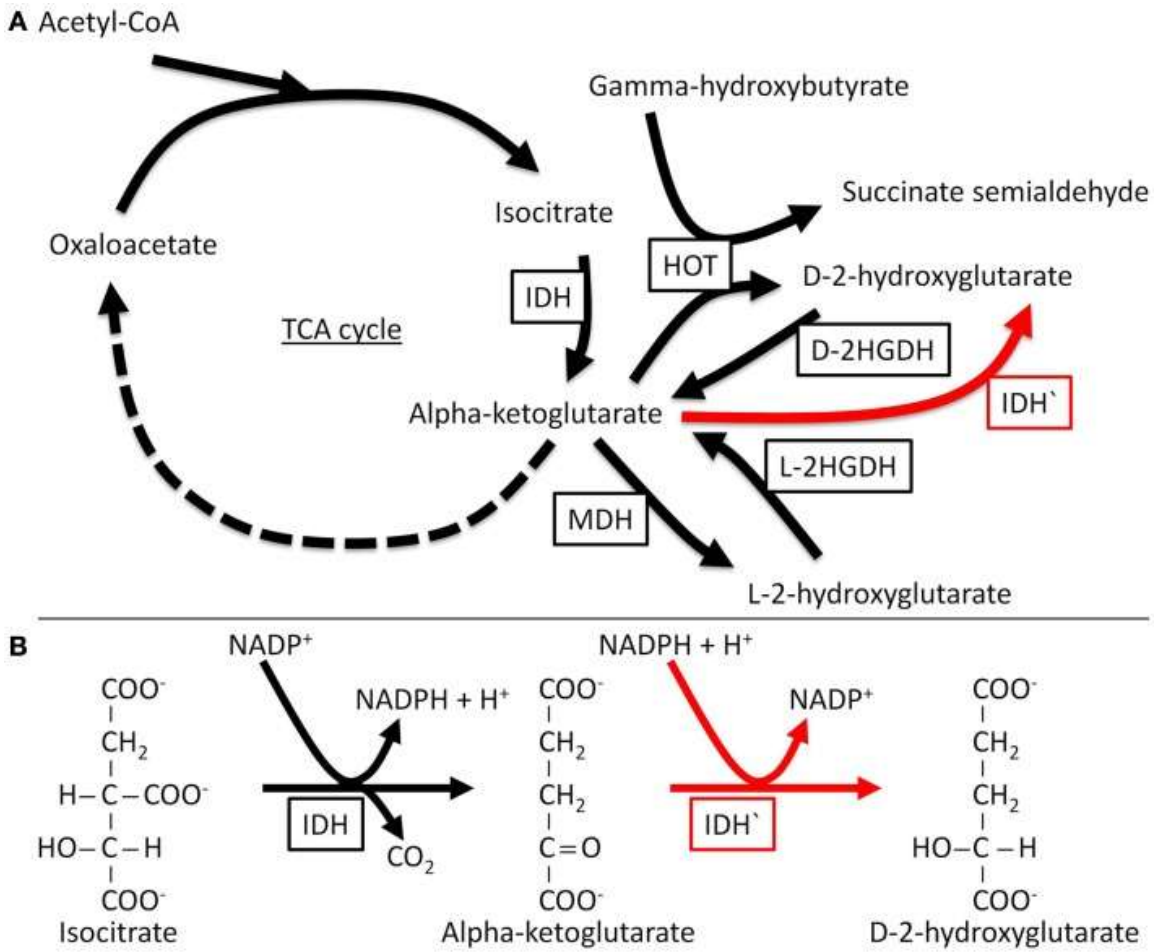

Rakheja ym. *Front Oncol* 2013; DOI 10.3389/fonc.2013.00169

NOA-04 satunnaistettu sekventiellin solunsalpaaja- ja sädehoidon tutkimus anaplastisessa astrosytoomassa

Table 4. Complete Model of Major Prognostic Factors As Determined in a Multivariate Cox Regression Analysis for the Primary End Point of Time to Treatment Failure

Variable	Hazard Ratio	95% CI	*P*
Anaplastic astrocytoma *v* anaplastic oligoastrocytoma/ anaplastic oligodendroglioma	1.95	1.1 to 3.5	.0237
IDH1, wild-type *v* mutated	2.0	1.2 to 3.3	.0128
1p/19q retained *v* 1p/19q deleted	1.8	0.9 to 3.4	.0718
MGMT promoter, unmethylated *v* methylated	1.9	1.1 to 3.4	.0172
Age, > 50 *v* ≤ 50 years	2.6	1.5 to 4.3	.0004
Extent of resection			
Incomplete *v* complete resection	1.6	0.9 to 3.0	
Biopsy *v* incomplete resection	2.1	1.1 to 4.0	.0006
Biopsy *v* complete resection	3.5	1.8 to 7.0	

Wick W ym. *J Clin Oncol* 2009;27:5874-5880

JOURNAL OF CLINICAL ONCOLOGY ASCO

Potilaani glioomassa on todettu IDH-1/2 mutaatio – so what?

- WHO-graduksesta riippumatta ennuste on suotuisa
  - IDH-positiivisen (mutatoituneen) glioblastooman ennuste on parempi kuin IDH-negatiivisen (wild type) anaplastisen astrosytooman
- IDH-positiivisuus helpottaa differentiaalidiagnostiikkaa reaktiivisen glioosin *vs.* low-grade gliooman (LGG) ja pilosytaarisen astrosytooman vs. LGG:n välillä
- IDH-positiivisuus low-grade glioomassa (LGG) puoltaa konservatiivista hoitolinjaa
  - huomioi myös EORTC:n riskiluokitus (*J Clin Oncol* 2002;15:2076-84), joka validoitiin Intergroup 86-72-51-aineistolla (*Int J Radiat Oncol Biol Phys* 2011;81:218-24)
- IDH-positiivisen gliooman sädehoidon suunnittelussa on varottava hehtaaritilavuuksia ja pyrittävä suojaamaan ainakin kontralateraalinen hippocampus
  - käytä hiukan kevyempiä fraktioita, mieti mitä normaalikudoksia voisit säästää

1p19q codeletion, loss of heterozygoity (LOH) etc…

- Vahvistaa kasvaimen oligodendrogliaalista luonnetta
  - osa oligodendroglioomista on kuitenkin 1p19q-negativisia
- Sekä prognostinen että prediktiivinen ennustekijä etenkin WHO:n luokka III glioomissa
  - 1p19q-positiivisuus viittaa sekä parempaan säde- että solunsalpaajaherkkyyteen (alkyloivat solunsalpaajat)
  - LGG oletettavasti samoin, mutta tutkimusnäyttö niukempaa
- Kaksi positiivista kliinistä tutkimusta (EORTC 26951* ja RTOG 9402**) suosittelevat liitännäishoidon antamista sädehoidon yhteydessä 1p19q-positiivissa luokan III glioomissa

* Van den Bent ym. *J Clin Oncol* 2013:31:344-350
** Cairncross ym. *J Clin Oncol* 2013:31:337-343

Validation of EORTC prognostic factors for adults with low-grade glioma: a report using intergroup 86-72-51

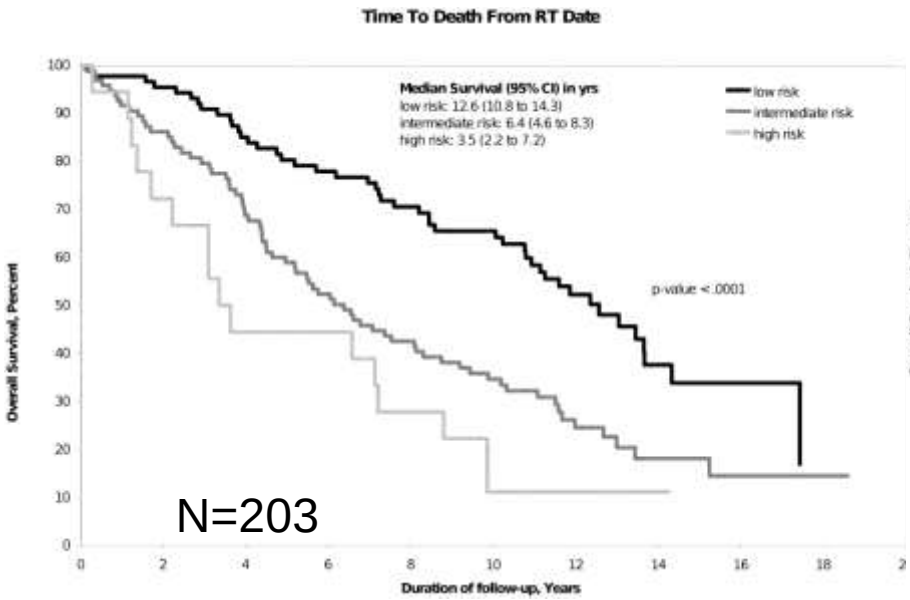

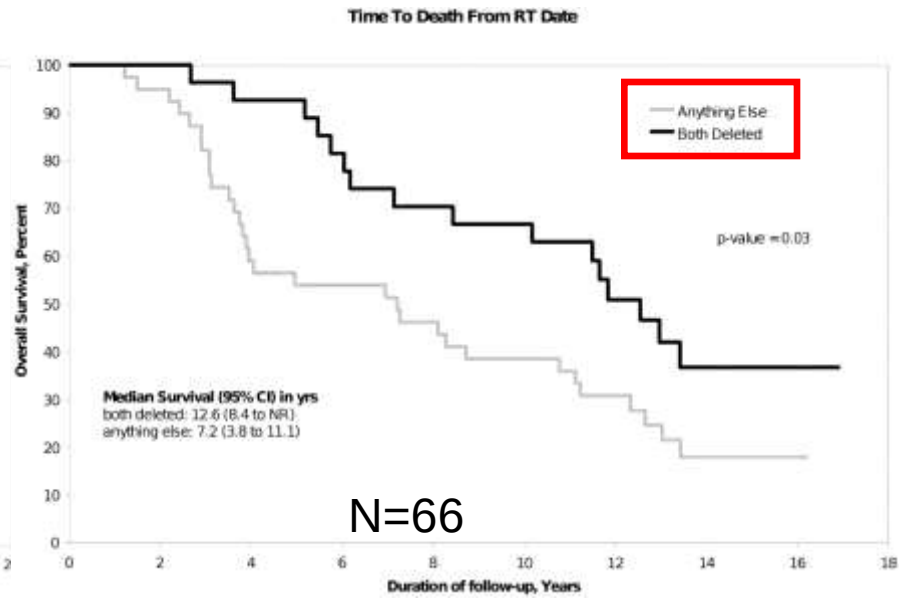

’’ …although the low risk group as defined by the EORTC criteria had a superior PFS and OS to the high risk group, this difference was primarily due to the influence of histology and tumor size. In addition, co-deletion of 1p19q was found to be a prognostic factor for increased OS.’’

Daniels ym. *Int J Radiat Oncol Biol Phys* 2011;81:218-24

Biomarkkeriin perustuva anaplastisen oligodendroglioman hoito

	EORTC 26951 (n=368)			RTOG 9402 (n=291)		
	Radiotherapy	RT→PCV	HR (95% CI)	Radiotherapy	PCV→RT	HR (95% CI)
All patients						
Progression-free survival (years)	1·1	2·0	0·66 (0·52–0·83)	No data in 2013 update	No data in 2013 update	..
Overall survival (years)	2·5	3·5	0·75 (0·6–0·95)	4·7	4·6	0·79 (0·6–1·04)
Patients with 1p/19q-codeleted tumours						
Progression-free survival (years)	4·2	13·1	0·42 (0·24–0·74)	2·9	8·4	0·47 (0·3–0·72)
Overall survival (years)	9·3	Not reached	0·56 (0·31–1·03)	7·3	14·7	0·59 (0·37–0·95)
Patients with 1p and 19q -non-codeleted tumours						
Progression-free survival (years)	0·7	1·2	0·73 (0·56–0·97)	1	1·2	0·81 (0·56–1·16)
Overall survival (years)	1·8	2·1	0·83 (0·62–1·1)	2·7	2·6	0·85 (0·58–1·23)

Data are medians unless otherwise indicated. RT→PCV=radiotherapy followed by procarbacine, lomustin, and vincristine. PCV→RT=procarbacine, lomustin, and vincristine followed by radiotherapy. HR=hazard ratio.

Table 2: **Outcome by 1p and 19q codeletion status in the anaplastic oligodendroglioma trials[13,14]**

Weller ym. *Lancet Oncol* 2013;14:e370-e379

THE LANCET Oncology

Anaplastisen oligodendroglioman postoperatiivinen hoito: RTOG 9402-tutkimuksen pitkäaikaistulokset

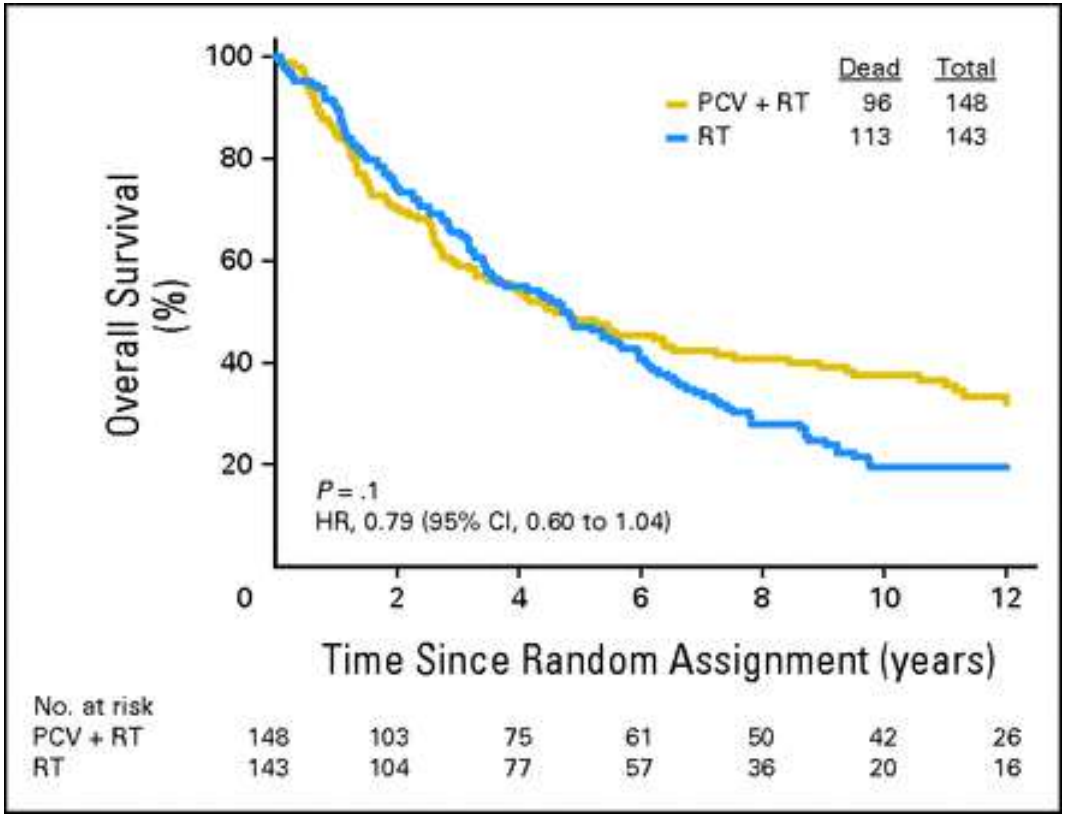

Cairncross G ym. *J Clin Oncol* 2013;31:337-343

©2013 by American Society of Clinical Oncology

Anaplastisen oligodendrogliooman postoperatiivinen hoito: RTOG 9402-tutkimuksen pitkäaikaistulokset

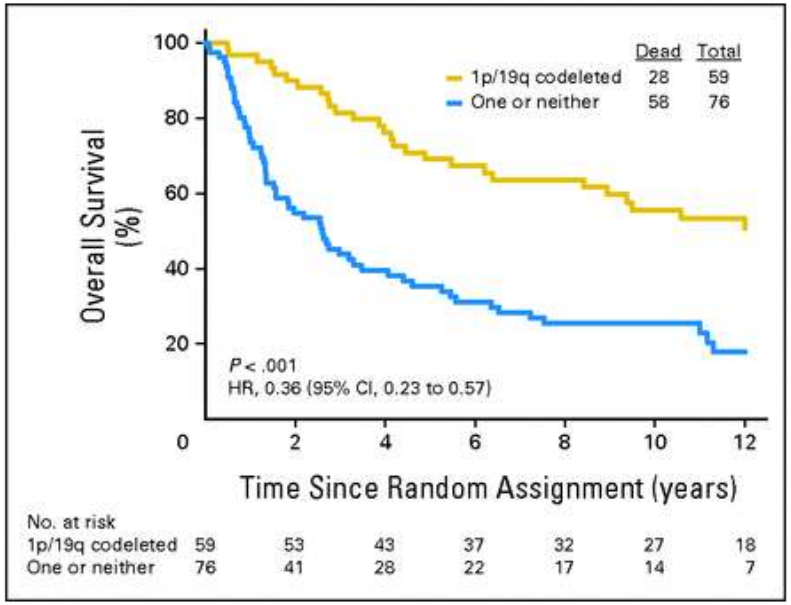

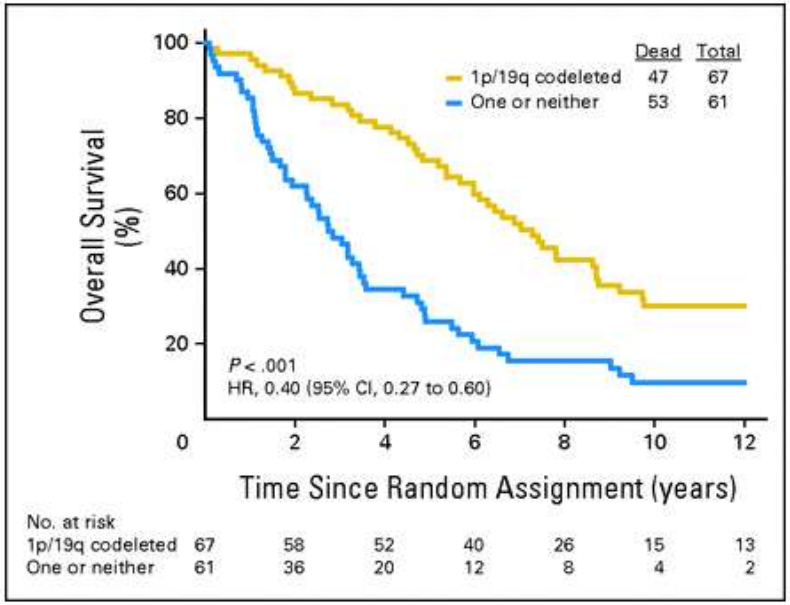

PCV + sädehoitoryhmä

Sädehoitoryhmä

Cairncross G ym. *J Clin Oncol* 2013;31:337-343

©2013 by American Society of Clinical Oncology

Kokonaiseloonjääminen EORTC 26951-tutkimuksessa (anaplastinen oligodendroglioma)

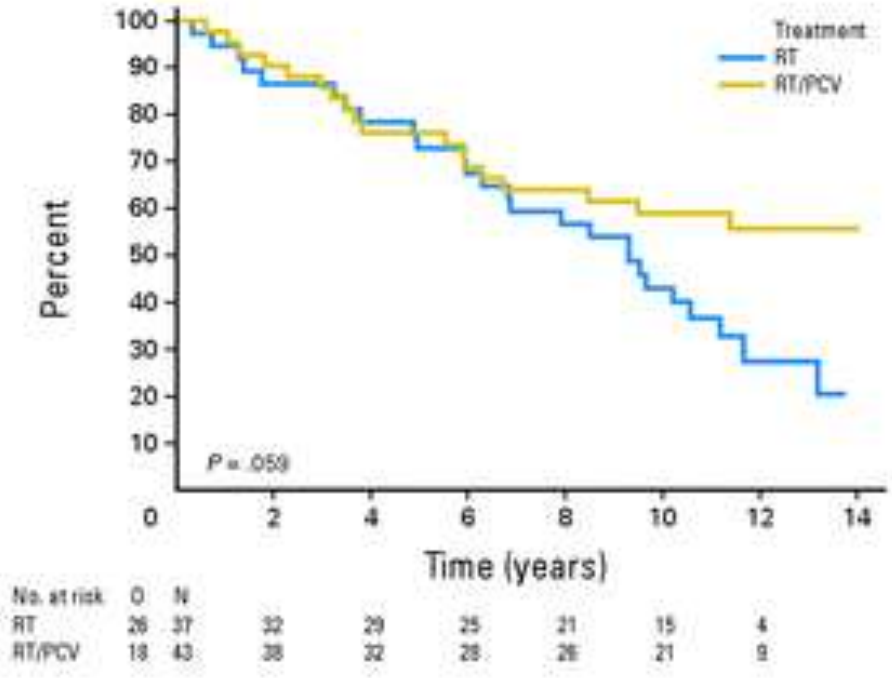

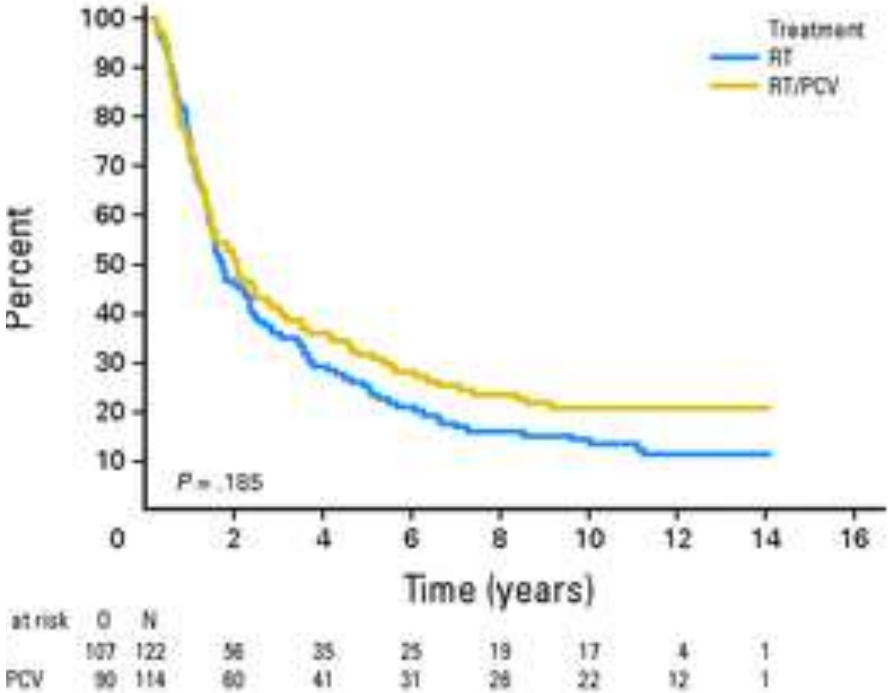

1p19q-positiiviset (n=80)

1p19q-negatiiviset (n=236)

Van den Bent ym. *J Clin Oncol* 2013:31:344-350

©2013 by American Society of Clinical Oncology

JOURNAL of CLINICAL ONCOLOGY ASCO

Miten siis toimin, jos potilaallani on 1p19q-positiviinen glioma:

- Jos kyseessä on gradus II oligodendroglioma (OG) tai oligoastrosytooma (OA), muista:
  - Oligodendrogliaaliset glioomat ovat herkkiä sekä säde- että solunsalpaajahoidolle
  - Temotsolomidilla voidaan saada sädehoitoa siirrettyä
- Jos kyseessä on gradus III OG tai OA
  - Anna sädehoito ad 54 Gy ’aivoystävällisellä tekniikalla’ ja liitännäishoito ad 6 kk alkyloivalla solunsalpaajalla

Soffietti ym. *Eur J Neurol* 2012;17:1124-1133

Weller ym. *Lancet Oncol* 2013;14:e370-e379

MGMT-proteiinin rooli DNA:n korjauksessa

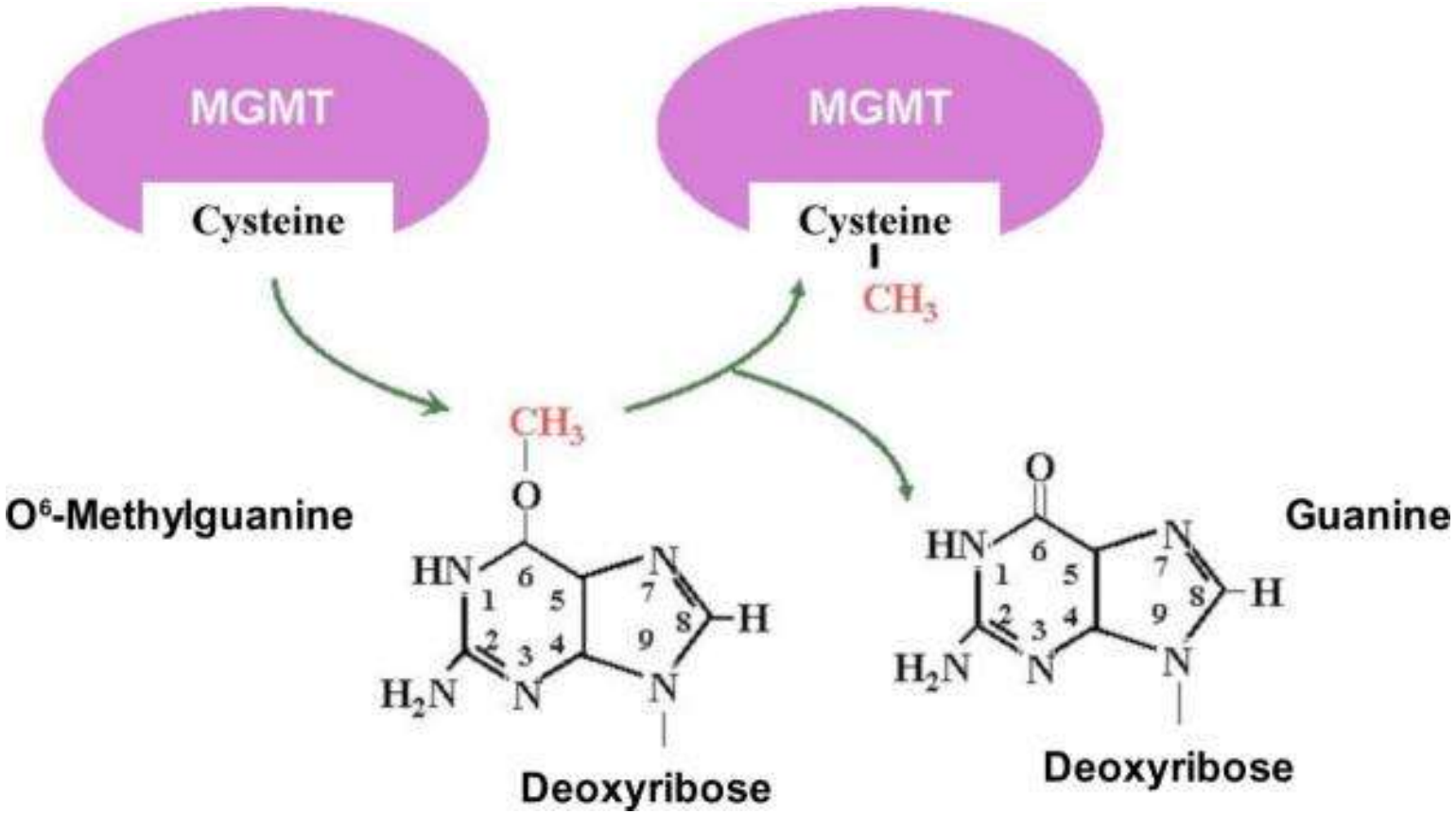

Silber JR ym. *Biochim Biophys Acta* 2012;1826:71–82

NOA-08: annosintensiivinen temotsolomidi *vs*. 60 Gy sädehoito iäkkäiden (>65 v) malignissa (GIII/IV*) glioomassa

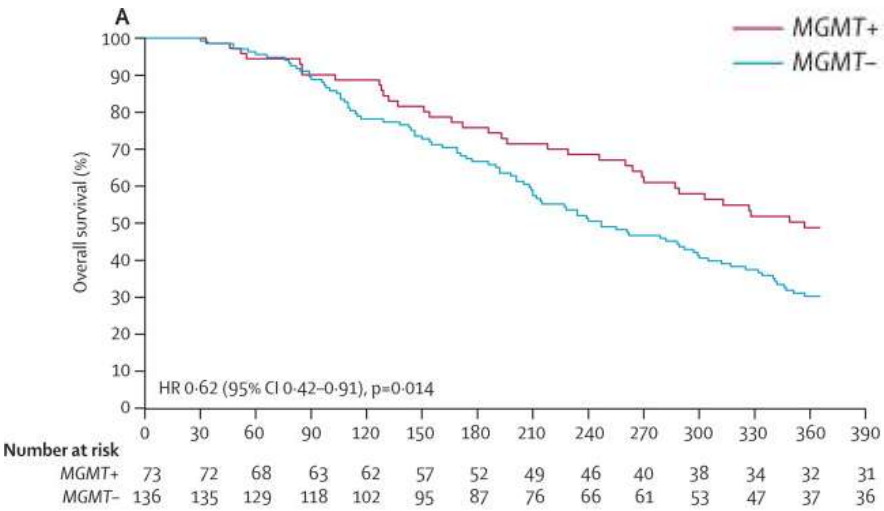

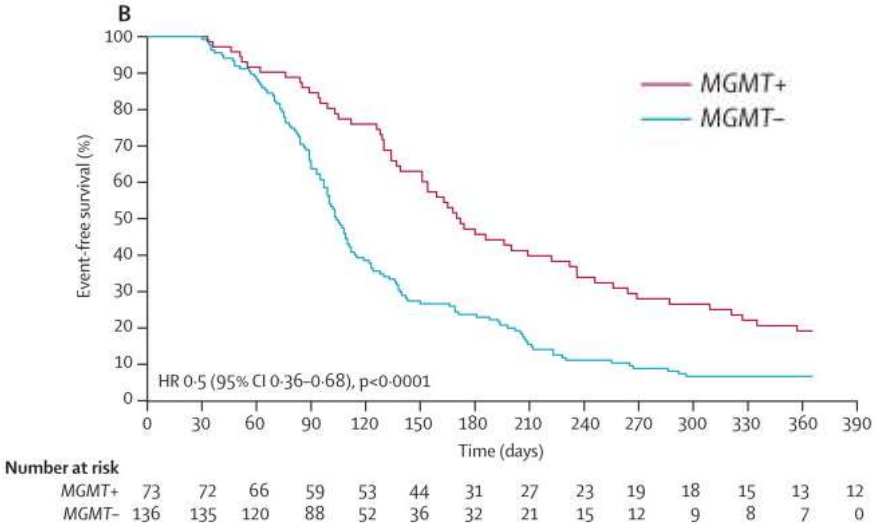

Kokonaiseloonjääminen

Tapahtumavapaa eloonjääminen

*40 AA (11%), 331 GBM

Päätutkimushypoteesi, temotsolomidin yhdenvertaisuus sädehoidon suhteen, vahvistettiin tutkimuksessa ($P_{non\text{-}inferiority}$=0.041)

Wick W ym. *Lancet Oncol* 2012;13:707-715

THE LANCET Oncology

NOA-08: annosintensiivinen temotsolomidi *vs*. 60 Gy sädehoito iäkkäiden (>65 v) malignissa (GIII/IV*) glioomassa

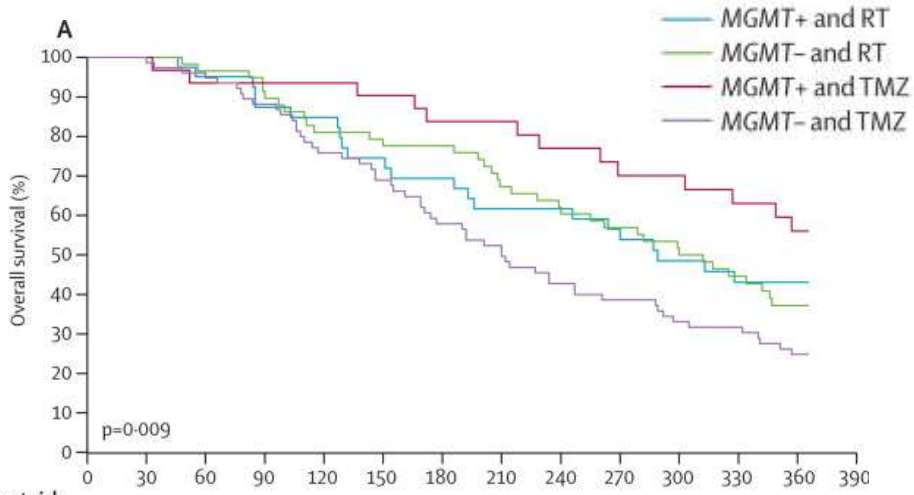

Number at risk	0	30	60	90	120	150	180	210	240	270	300	330	360	390
RT														
MGMT+	42	41	39	34	33	29	27	24	24	20	18	16	16	15
MGMT–	59	59	56	52	47	45	45	39	35	33	29	24	19	18
TMZ														
MGMT+	31	31	29	29	29	28	25	25	22	20	20	18	16	15
MGMT–	77	76	73	66	55	50	42	37	31	28	24	23	18	17

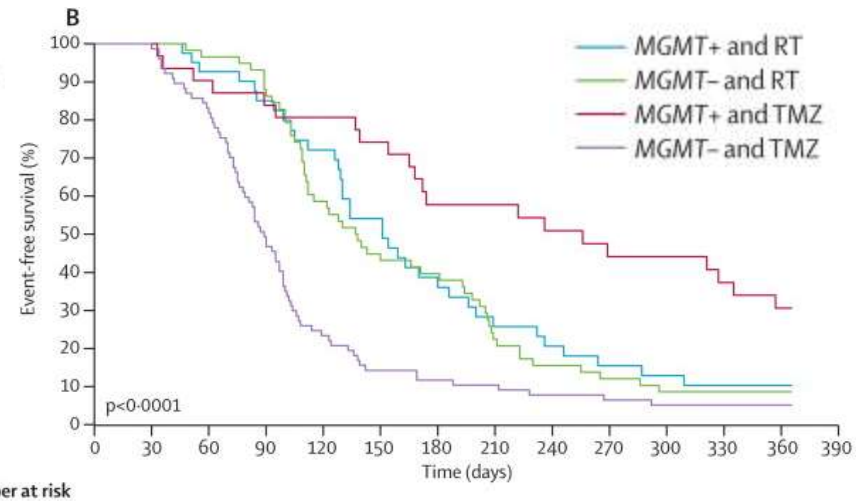

Number at risk	0	30	60	90	120	150	180	210	240	270	300	330	360	390
RT														
MGMT+	42	41	38	33	28	21	14	10	8	6	5	4	1	0
MGMT–	59	59	56	50	34	25	23	13	9	7	5	4	1	0
TMZ														
MGMT+	31	30	28	26	25	23	17	17	15	13	13	11	9	8
MGMT–	77	76	63	37	18	11	9	8	6	5	4	4	1	0

Kokonaiseloonjääminen

Tapahtumavapaa eloonjääminen

Wick W ym. *Lancet Oncol* 2012;13:707-715

THE LANCET Oncology

Nordic glioma trial (elderly)

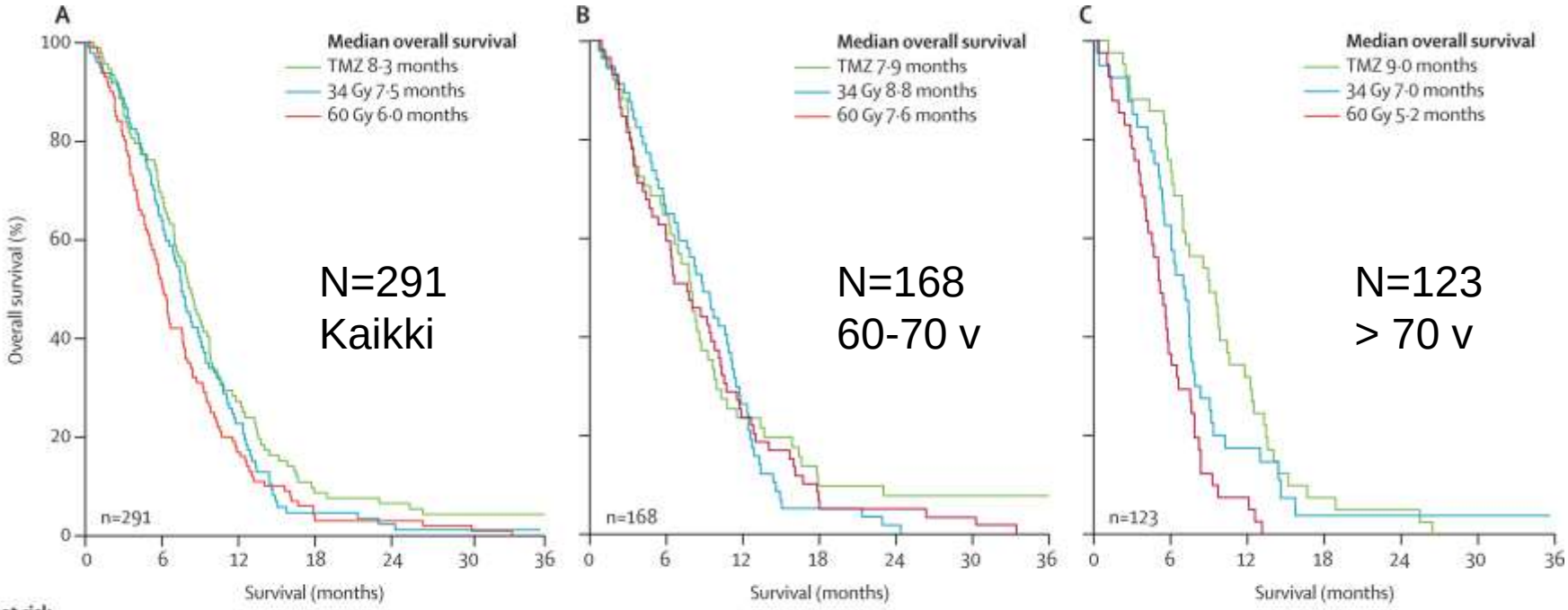

Number at risk

TMZ	93	63	25	8	6	4	4	51	33	12	5	4	4	4	42	30	13	3	2	0	0
60 Gy	100	50	17	3	3	2	0	59	35	14	3	3	2	0	41	15	3	0	0	0	0
34 Gy	98	62	21	4	2	1	1*	58	37	15	3	1	0	0	40	25	6	1	1	1	1*

= temotsolomidi = 10x3.4Gy = 30x2Gy

Malmström A ym. *Lancet Oncol* 2012;13:916-926

THE LANCET Oncology

Nordic glioma trial

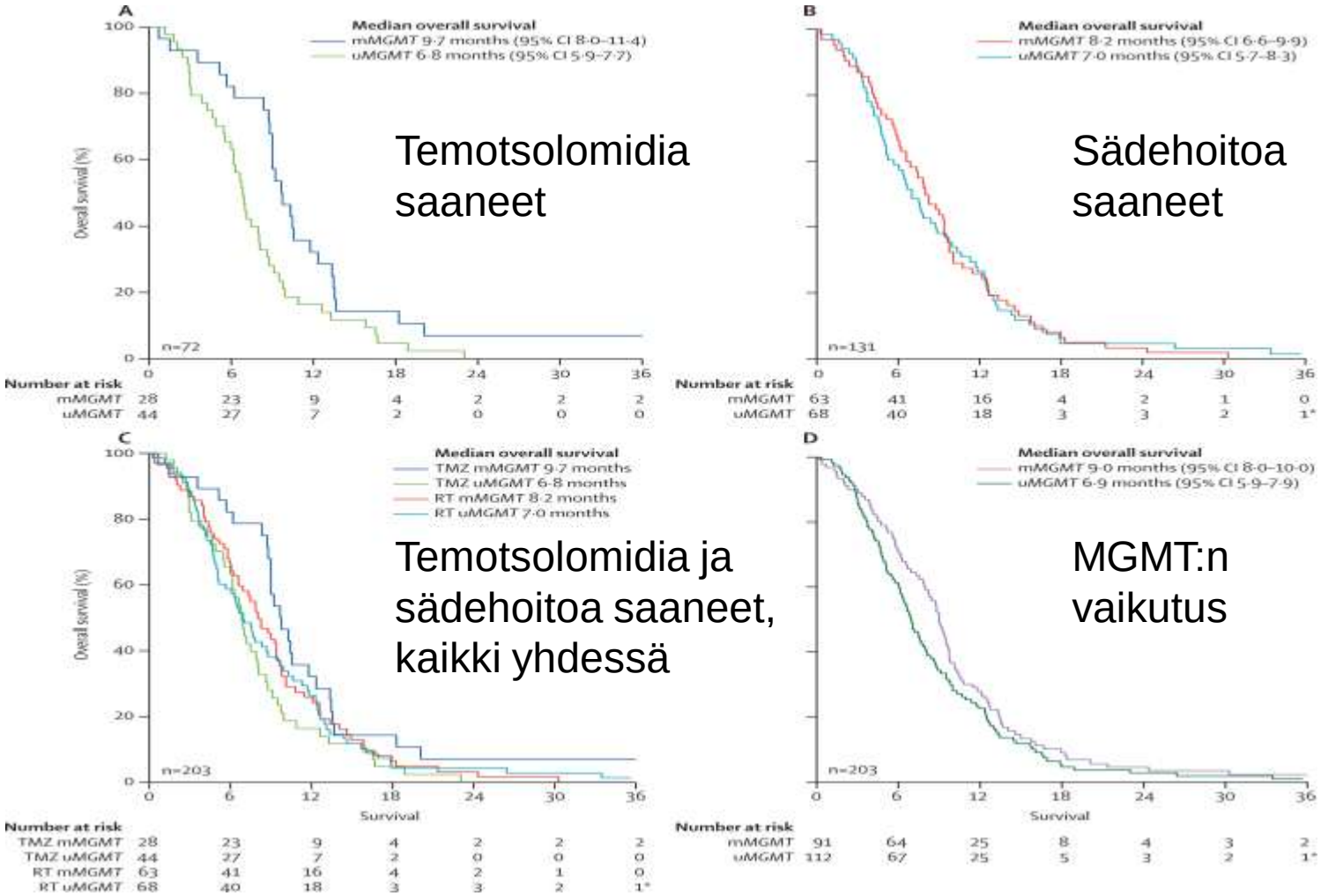

Malmström A ym. *Lancet Oncol* 2012;13:916-926

THE LANCET Oncology

Biomarkkeriin perustuva iäkkäiden ≥[(60)65 v] glioblastooman hoito

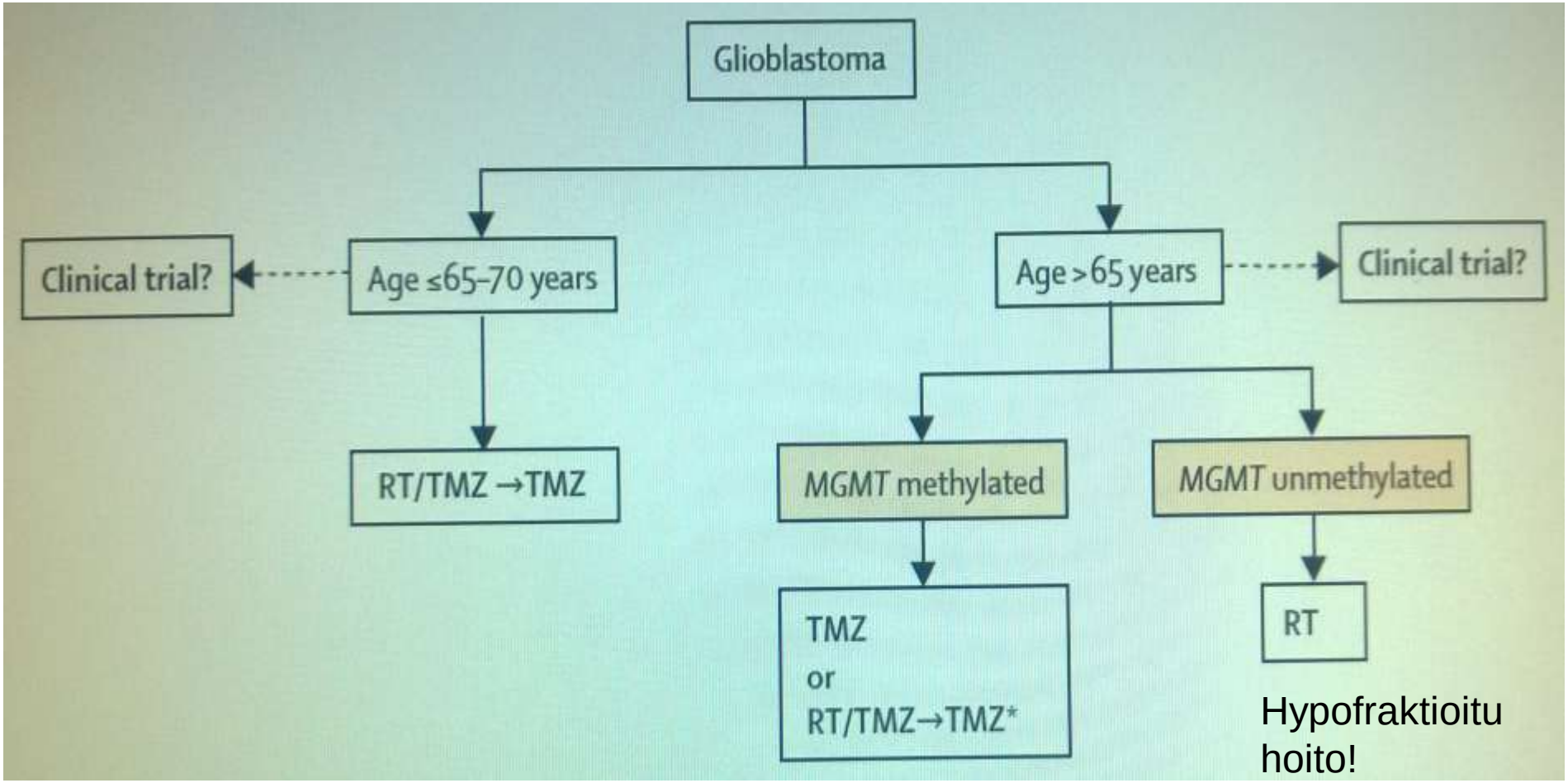

Hypofraktioitu hoito!

Weller ym. *Lancet Oncol* 2013;14:e370-e379

THE LANCET Oncology

Potilastapaus: 27-v opiskelija

Vuodesta 2002 alkaen seurattu oik. temporaalilohkon muutosta, mikä resekoitiin 07/2005 ja kyseessä tällöin astrosytooma GII. Re-resektio 05/2012 2-3 cm residiivituumorin takia, nyt niukasti G III (anaplastinen) astrosytooma, Ki-67 11%, p53 >50%, IDH-1 mutatoitunut, 1p19q deleetioita ei todettu, MGMT metyloitunut (+), EGFR monistumaa ei todettu, ohessa magneetti- ja PET-kuvat ennen re-resektiota

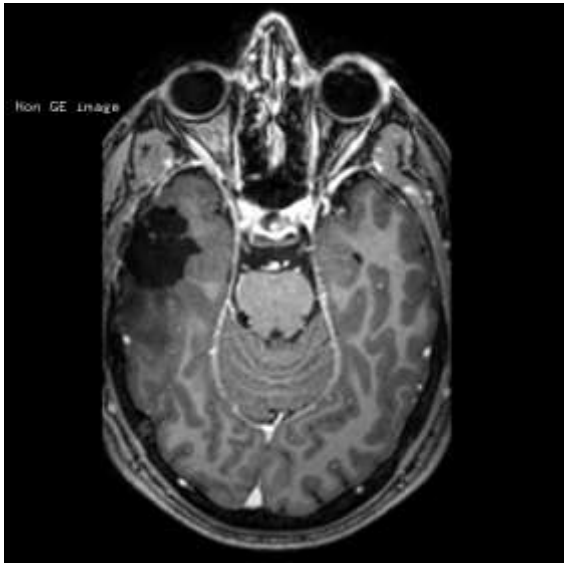

T1+Gd

T2

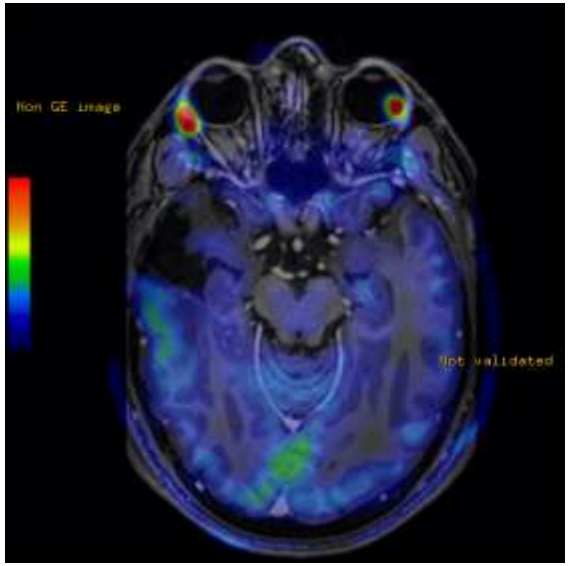

[^{11}C]MET PET/MRI

Hoito: A) Seuranta B) Sädehoito C) Kemosädehoito D) Sädehoito+liitännäishoito

Hoito oli vaihtoehto B (sädehoito)

- Annos ad 54/50 Gy (GTV); 48-45 Gy (CTV), koska nyt GIII-astrosytooman piirteitä
- Liitännäishoitoa EI annettu, koska 1p19q oli negatiivinen
- IDH-1:n mutaatio ja MGMT:n metylaatio viittaavat kuitenkin hyvään ennusteeseen
- Potilas kävi magneettikuvassa 31.7 ja maanantaina 26.8 vastaanotollani, on saanut pro gradu-tutkielmansa valmiiksi ja nyt aktiivisesti työnhaussa, Z=0. Ei käytä kortisonia eikä epilepsialääkkeitä

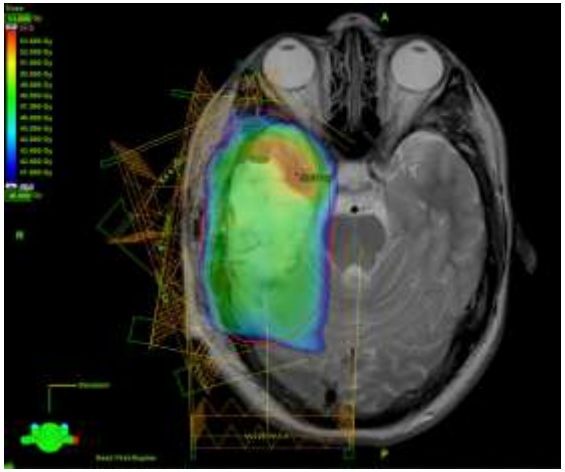

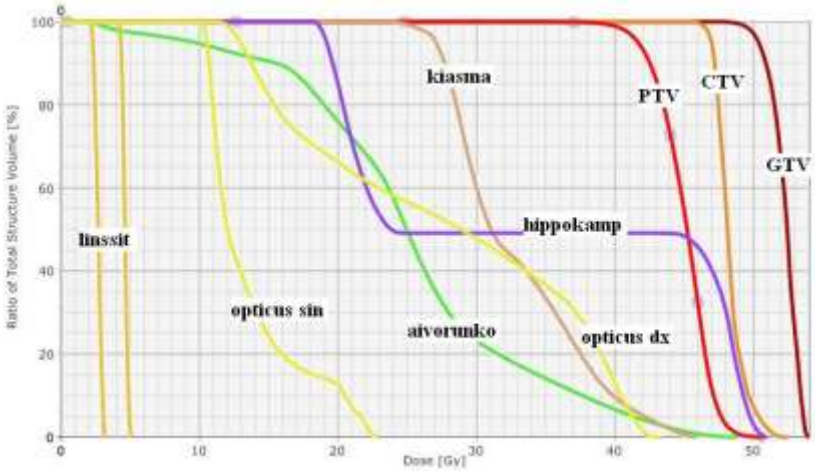

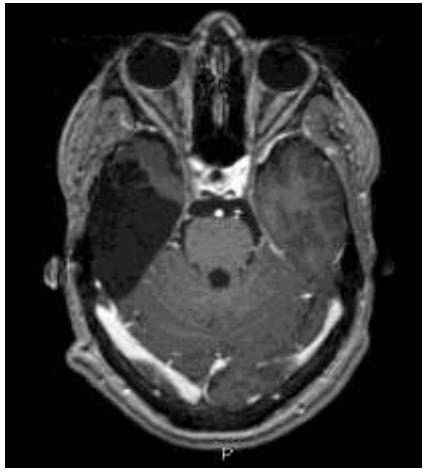

Intensiteettimuokattu sädehoitosuunnitelma

T1+Gd
1 v sädehoidosta

MUISTA AINAKIN TÄMÄ

- Potilaat, joiden IDH on mutatoitunut elävät usein pitkään – huomioi tämä seurannassa ja sädehoidon suunnittelussa
  - sädehoidon ajoitus, fraktiointi, kokonaisannos, kohtuullinen volyymi, hippocampusten säästäminen
- 1p19q-positiivisen anaplastisen oligodendrogliooman sädehoidon jälkeen tulee antaa 6 kk liitännäishoito alkyloivalla solunsalpaajalla
- Iäkkäälle (>65-70 v) glioblastoomapotilaalle, jolla on metyloitunut MGMT tulee antaa temotsolomidia
  - hyväkuntoiselle rajoitettuun tilavuuteen myös mahdollisesti hypofraktioitu kemosädehoito
  - MGMT negatiiviselle ainoastaan hypofraktioitu sädehoito

Kiitos