Tervekudostoleranssisuositus (QUANTEC) – AIVOT ja SELKÄYDIN

Sirpa-Liisa Lahtela
TAYS

Elämän tähden

Int J Radiat Oncol Biol Phys 2010;76(Suppl.):20-49

- Kirkpatrick J P et al: Radiation dose-volume effects in the spinal cord
- Lawrence Y R et al: Radiation dose-volume effects in the brain
- Mayo C et al: Radiation associated brainstem injury
- Mayo C et al: Radiation dose-volume effects of optic nerves and chiasm

Elämän tähden

Muu aineisto

Gondi V et al: Why avoid the hippocampus? A comprehensive review. Radiother Oncol 2010;97:370-376

Greene-Schloesser D et al: Radiation-induced brain injury: a review. Frontiers in Oncology 2012;2:1-18

Hsiao K y et al: Cognitive function before and after intensity-modulated radiation therapy in patients with nasopharyngeal carcinoma: a prospective study. Int J Rad Onc Biol Phys 2010; 1;77(3):722-6

Milano M T et al: Stereotactic radiosurgery and hypofractionated stereotactic radiotherapy: Normal tissue dose constraints of the central nervous system. Cancer Treatment Reviews 2011;37:567-578

Murphy e s et al: Necrosis After Craniospinal Irradiation: Results From a Prospective Series of Children With Central Nervous System Embryonal Tumors. Int J Rad Onc Biol Phys 2012; 83(5):e655-e660

Rogers L R: Neurologic complications of radiation. Continuum Lifelong Learning Neurol 2012;18(2):343-354

Wang X S et al: Stereotactic body radiation therapy for management of spinal metastases in patients without spinal cord compression:a phase 1-2 trial. Lancet Oncol 2012;13(4):395-402

Elämän tähden

Kliininen merkitys

Tervettä aivostoa ja selkäydintä sädetetään monien kuratiivisten ja palliatiivisten hoitojen sivutuotteena

- Haitta äkillisistä ja etenkin myöhäisistä sivuvaikutuksista voi olla huomattava



Elämän tähden

Aivokudoksen sädevaurion oireet

Äkilliset

- Pahoinvointi, oksentelu, päänsärky yleisimmät
- Huimaus, epileptiset oireet

Myöhäiset

- Nekroosi
  - Dg perustuu yleensä oireisiin ja radiologisiin löydöksiin
  - Ilmaantuu 1-2 v sädehoidon jälkeen
- Kognition alenema
  - Vuosien saatossa

Elämän tähden

Koko aivoston sädehoidon jälkeen…

Greene-Schloesser D et al, 2012

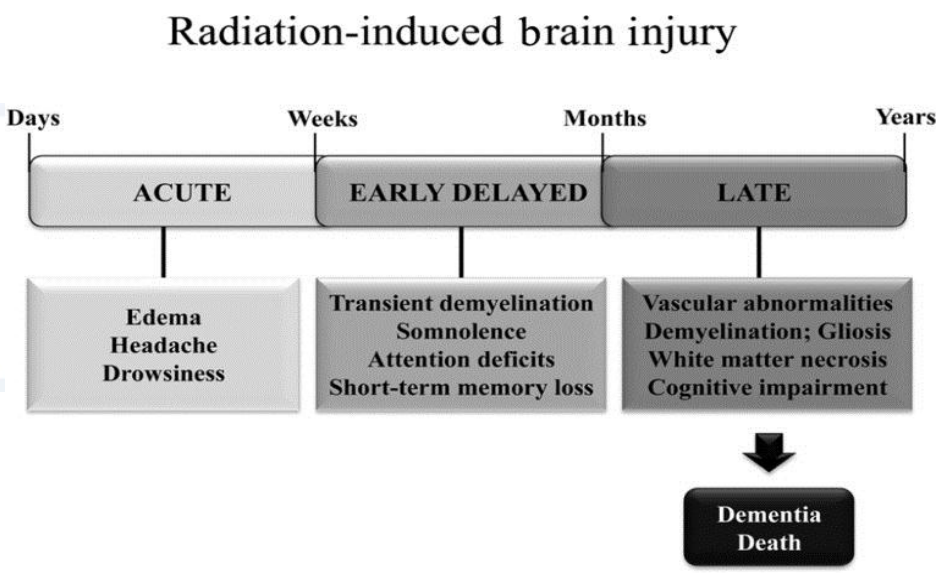

QUANTEC-aineisto, aivokudos

Arvio fraktioidun sädehoidon pitkäaikaishaitoista perustuu 8 julkaisuun vuosilta 1993-2006 (glioomia, aivometastaaseja, nenänielunsyöpää)

Päätetapahtumina sädenekroosi ja kognitiiviset haitat

Tulosten luotettavuutta heikentävät puutteet tutkimusten raportoinnissa ja monet sekoittavat tekijät

Elämän tähden

Sädenekroosi

kuva: Neurologic Complications of Radiation.
Rogers, Lisa; DO, FAAN
CONTINUUM: Lifelong Learning in Neurology. 18(2, Neuro-oncology):343-354, April 2012.

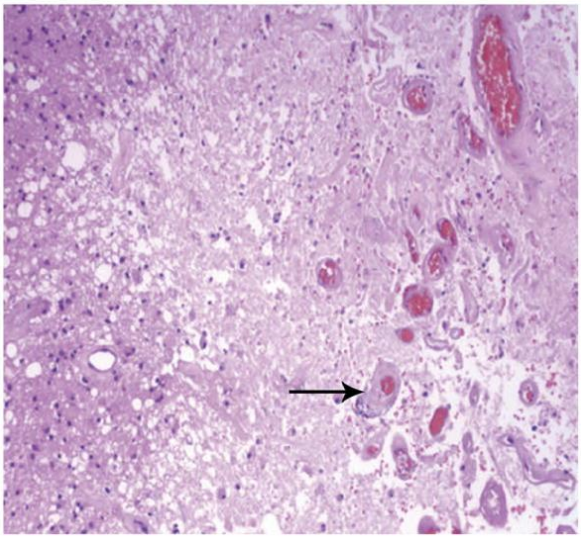

Cerebral radiation necrosis specimen reveals characteristic endothelial proliferation, vascular hyalinization (arrow), and ischemic necrosis.

Elämän tähden

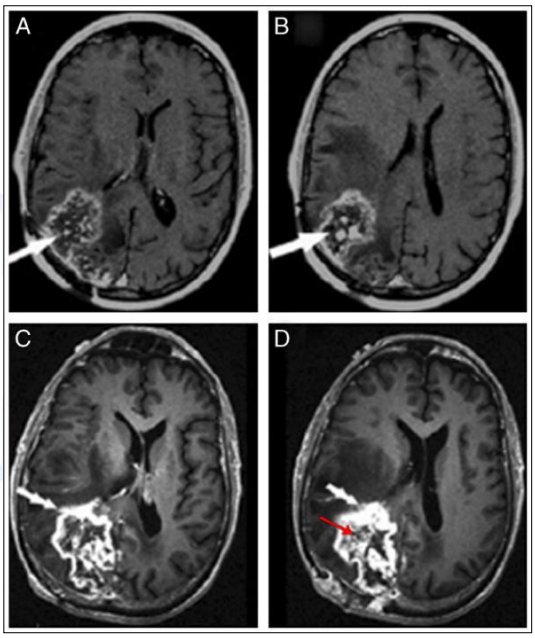

T1-enhanced MRI in right parieto-occipital radiation necrosis shows an internal appearance of "Swiss cheese/soap bubble" enhancement (white arrow, A and B). In another patient with right parieto-occipital radiation necrosis, the margin enhancement is indistinct and feathery, termed "spreading wave front" (double white arrows, C and D). An internal appearance of "Swiss cheese/soap bubble" enhancement (red arrow) is also present. Mass effect is present as well. Reprinted fromRogers LR, Gutierrez J, Scarpace L, et al. Morphologicmagnetic resonance imaging features of therapy-induced cerebral necrosis. J Neurooncol 2011;101(1):25Y32. B 2011, with permission from Springer Science and Business Media.

Neurologic Complications of Radiation.
Rogers, Lisa; DO, FAAN
CONTINUUM: Lifelong Learning in Neurology. 18(2, Neuro-oncology):343-354, April 2012.
DOI: 10.1212/01.CON.0000413662.35174.a8

Elämän tähden

© 2012 American Academy of Neurology. Published by LWW_American Academy of Neurology. 2

Aivokudoksen nekroosiriski fraktioidun sädehoidon jälkeen

Ilmaantuminen ja vaikeusaste riippuvat sädeannoksesta, fraktiokoosta ja hoitokohteen tilavuudesta

Oireisuuteen vaikuttaa muutoksen sijainti

Sytostaatit, korkea ikä, diabetes, ”lower conformality index” ja lyhyt kokonaishoitoaika voivat lisätä riskiä

Ei viitettä lasten erityisestä sädenekroosiriskistä

Elämän tähden

Matemaattinen mallinnus

Eri fraktiointeja vertailtiin käyttämällä lineaaris-neliöllistä mallia, biologisesti efektiivistä annosta (BED) α/β-arvolla 3

Sädenekroosi

Annos-vastesuhde standardifraktioinnilla:

5 %:n riski: BED 120 Gy (100-140 Gy) / 72/2 Gy

10 %:n riski: BED 150 Gy (140-170 Gy) / 90/2Gy

2 fr./vrk: toksisuus lisääntyy huomattavasti, kun BED > 80 Gy

> 2,5 Gy:n kertafraktioiden aiheuttaman toksisuuden arvio epäluotettavaa

Relationship between biologically effective dose (BED) and radiation necrosis after fractionated radiotherapy. (a) Fraction size <2.5 Gy; (b) fraction size ≥2.5 Gy (data too scattered to allow plotting of “best-fit” line); and (c) twice-daily radiotherapy

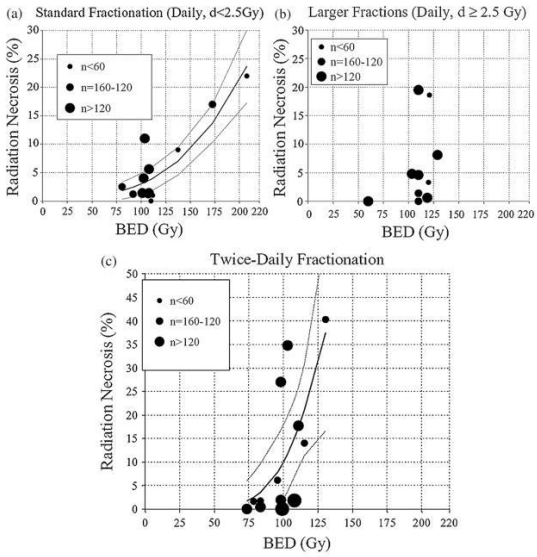

Sädenekroosiriski uusintahoidoissa

Jos kokonaisannos < 100 Gy (2 Gy:n ekvivalenttiannos α/β-suhteella 2)

→ ei riskiä

Sädenekroosiriski stereotaktisessa sädehoidossa (SRS)

QUANTEC-arviossa 10 tutkimusta vv. 1996-2006

- Komplikaatioriski hyvin vaihteleva: 0-57%
- Riski riippuu sädeannoksesta, sädetetystä tilavuudesta ja hoitoalueen sijainnista
  - Mutta myös raportointi- ja seurantatavasta
- Ei validoitua laskennallista mallia

Toksisuus lisääntyy nopeasti, kun $\geq$ 12 Gy kattaa >5-10 cm^3 aivostosta

Elämän tähden

Sädehoidon aiheuttamat kognitiiviset muutokset lapsilla

nuori ikä merkittävin riskitekijä neurokogni-tiivisille ongelmille

- riskiä lisäävät naissukupuoli, NF-1 –mutaatio, kirurgian laajuus, hydrocephalus, samanaikainen sytostaattihoito, laaja hoitoalue
- myös hoitoalueen sijainnilla vaikutusta

Elämän tähden

Sädehoidon aiheuttamat kognitiiviset muutokset lapsilla

ALL:ssa aivoston profylaktinen sädetys heikentää älykkyysosamäärää (5 v), akateemista suoriutumista ja minäkuvaa, sekä lisää ahdistuneisuutta (15 v)

- Vaikutukset havaittu 24 Gy:n annoksella, 14-18 Gy:llä vaikutukset vähäisemmät

Medulloblastoomassa sädeannoksen lasku (36 Gy vs. 23,4 Gy) osin vähentänyt kognitiivisia ongelmia

Elämän tähden

The percentage of patients developing radiation-induced cognitive impairment as a function of time after fWBI.
(Greene-Schloesser D et al, 2012)

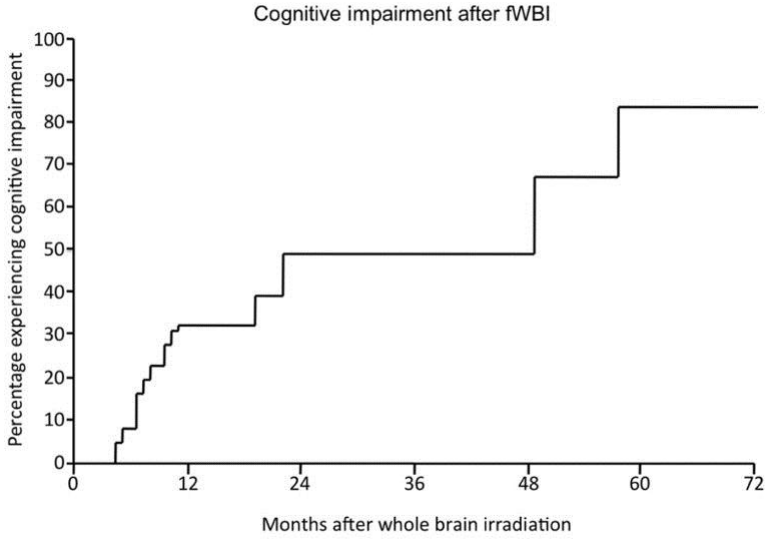

Elämän tähden

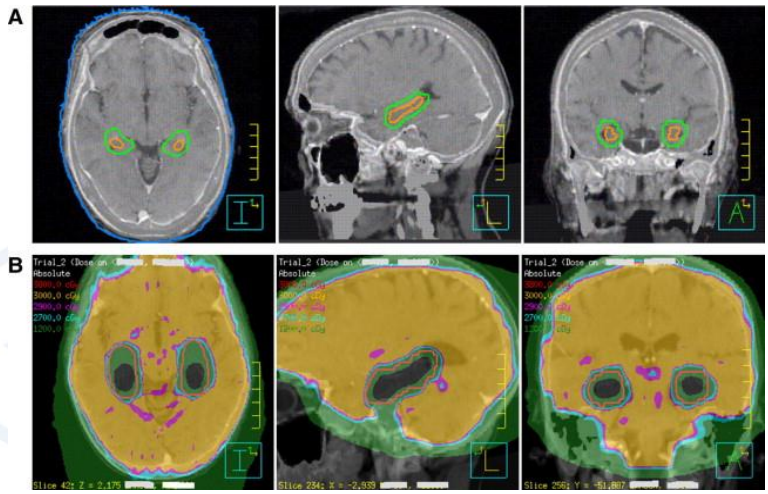

Targeted approach to avoiding the hippocampus. (A) The hippocampus (orange) was contoured by focusing on the dentate gyrus and cornus ammonus, rather than the entire limbic circuit, using T1-weighted magnetic resonance imaging (MRI) sagitt...

Vinai Gondi , Wolfgang A. Tom? , Minesh P. Mehta
Why avoid the hippocampus? A comprehensive review
Radiotherapy and Oncology Volume 97, Issue 3 2010 370 - 376

Elämän tähden

Kognitiiviset muutokset aikuisilla

Näyttö 2 Gy:n fraktioin annetun sädehoidon vaikutuksesta henkisen suorituskyvyn laskuun on niukkaa

- Ongelmana epäherkät mittarit ja lyhyet seuranta-ajat
- Hoitokohteen laajuus, fraktiokoko ja hoidosta kulunut aika vaikuttanevat

- Hsiao K Y et al (IJROBP 2010)
  - NPC, IMRT: selvempi kognition lasku, jos temporaalilohkojen Dmean > 36 Gy tai V60>10%

Elämän tähden

Aivorunko = midrain + pons + medulla

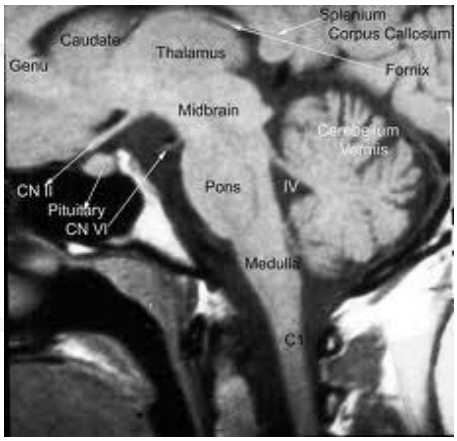

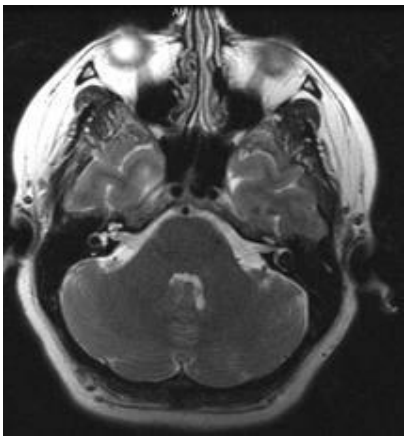

Elämän tähden

Aivorungon sädevaurio

vakava vaurio kuukausien – vuosien kuluttua hoidosta

raportoituina toksisuuksina hemipareesi, ataxia, kasvohermohalvaus, kouristukset (Milano M T et al, 2011)

aivorungon sädevaurion erottaminen muista neurologisista sivuvaikutuksista ja tauti-progressiosta usein epävarmaa

Elämän tähden

Aivorungon sädevaurio

QUANTEC-arvio perustuu 20 julkaisuun vv. 1993-2008

- Pääosin alle 50 potilaan aineistoja, seuranta-ajat 9-60 kk
- Vaihtelevan raportoinnin vuoksi yhtenäistä arviota annos-vastesuhteesta ei voitu esittää
  - Suurimmassa osassa toksisiteettia ei analysoitu tilastollisesti
  - 5 tutkimusta raportoi aivorungon nekroosia tai vaurion MRI-löydöksiä
  - 8 raportoi neurologista toksisiteettia

Elämän tähden



Comparison of selected data on brainstem tolerance and dose constrains compared to linear quadratic (LQ) model extrapolations. Data points are marked with the corresponding author and dose parameter considered in parenthesis…

Elämän tähden

Aivorungon annosrajat

Koko aivorunko: 54 Gy konventionaalisella fraktioinnilla

Pieni tilavuus (1-10 cc): max 59 Gy (≤ 2 Gy)

Sädevaurion riski kasvaa huomattavasti > 64 Gy:n kokonaisannoksilla

Hypofraktioinnista (4-8 Gy:n kerta-annokset) ei annossuosituksia

Elämän tähden

Aivorungon annosrajat, SRS

D_{max}12,5 Gy: sädevaurion riski alle 5%

D_{max}10-12 Gy: sädevaurion riski < 1-2%
(Milano M.T. et al, 2011)

Jos 1/3 aivorunkoa sädetetään 12.5 Gy, 14.2 Gy, 16 Gy tai 17.5 Gy, vastaava laskennallinen sädevaurioriski on 1%, 13%, 61% ja 94%

Elämän tähden

Vaurioriskiä lisääviä tekijöitä

laaja, hyvin lähellä aivorunkoa oleva hoitokohde
MRI-pohjaisen suunnittelun puuttuminen
runsas kirurgia
hydrocephalus
diabetes
RR-tauti

Elämän tähden

Aivorungon annosrajat lapsilla

ei viitettä lasten erilaisesta (ainakaan suuremmasta) komplikaatioriskistä

- aivorungon glioomissa 54-60/2 Gy, 75,6 Gy/1,26 Gy 2 fr/vrk tai 78 Gy/1Gy 2 fr/vrk
  - ei raportoitua toksisuutta, mutta mOS $\leq$ 12 kk
- infratentoriaalinen ependymooma: kirurgia + 54-59,4 Gy
  - 5 v-toipumisessa ei aivorungon sädeannoksesta tai –tilavuudesta aiheutuvaa eroa

Elämän tähden

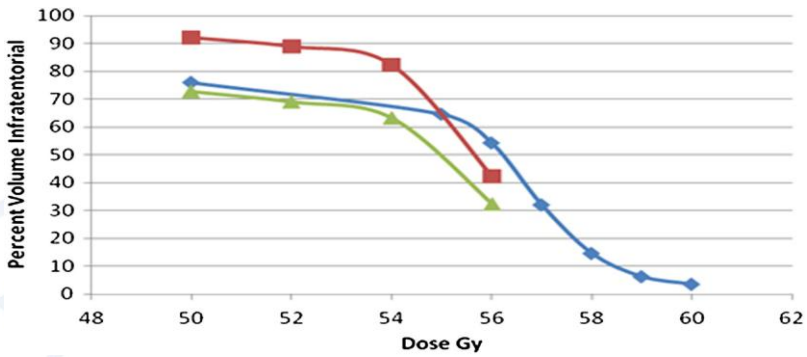

Infratentorial brain mean dose and volume curves for all patients (blue) and those with (maroon) and without (green) necrosis.

Murphy E S et al: Necrosis After Craniospinal Irradiation: Results From a Prospective Series of Children With Central Nervous System Embryonal Tumors

International Journal of Radiation Oncology*Biology*Physics Volume 83, Issue 5 2012

Elämän tähden

Näkohermot ja kiasma

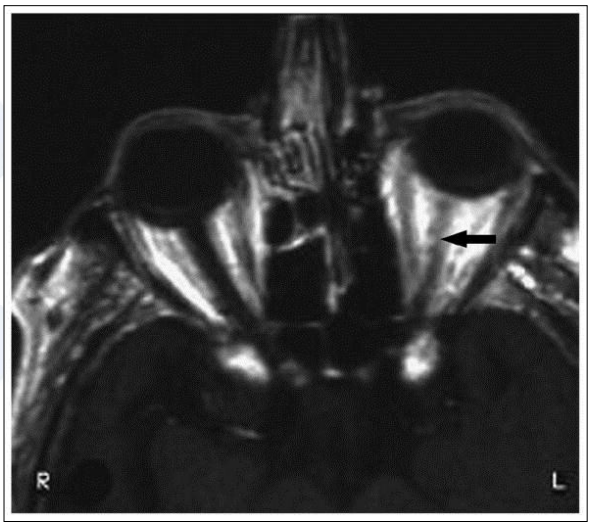

Contrast-enhanced T1-weighted MRI reveals enhancement within the left optic nerve that developed as a result of radiation therapy to treat a pituitary tumor (arrow). Reprinted from Clarke JL, Perez HR, Jacks LM, et al. Leptomeningeal metastases in the MRI era. Neurology 2010;74(18):1449Y1454.B 2010, with permission from AAN Enterprises, Inc..

Neurologic Complications of Radiation.
Rogers, Lisa; DO, FAAN

CONTINUUM: Lifelong Learning in Neurology. 18(2, Neuro-oncology):343-354, April 2012.
DOI: 10.1212/01.CON.0000413662.35174.a8

Elämän tähden

© 2012 American Academy of Neurology. Published by LWW_American Academy of Neurology.

2

Näköhermon ja kiasman sädevaurio

Päätetapahtuma RION (radiation-induced optic neuropathy)

- Kivuton, nopeasti etenevä näön menetys
  - ilmenemismuoto riippuu vaurion sijainnista
- Verisuonivaurio merkittävä osatekijä
- Yleensä $\leq$ 3 v sädehoidosta

Elämän tähden

Annos - tilavuus?

D_{max} usein ainoa raportoitu annos

Annos-tilavuussuhde todennäköinen, mutta näyttö niukkaa

- Samalla maksimiannoksella kompikaatiotoden-näköisyys nousee mean-annoksen kasvaessa
- Jos 5-30% näköhermosta saa vähemmän kuin 50-60 Gy, komplikaatioriski saattaa pienentyä

Fraktiokoon vaikutus

Elämän tähden

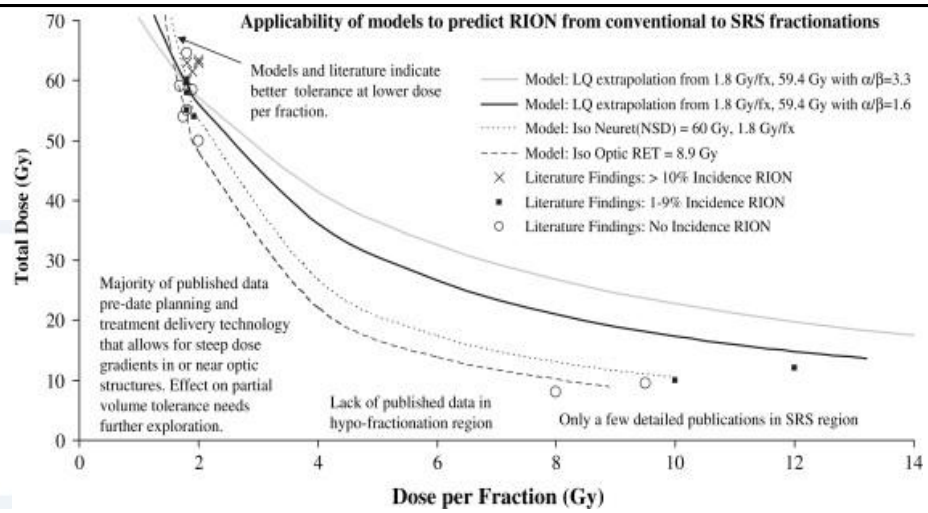

Isoeffect linear-quadratic model extrapolations and alternative biologically effective threshold models (curves) compared with reported maximum optic nerve/chiasm doses detailing incidence of radiation-induced optic neuropathy (RION)

Charles Mayo , Mary K. Martel , Lawrence B. Marks , John Flickinger , Jiho Nam , John Kirkpatrick

Radiation Dose-Volume Effects of Optic Nerves and Chiasm

International Journal of Radiation Oncology*Biology*Physics Volume 76, Issue 3, Supplement 2010 S28 - S35

Elämän tähden

RION-riski

D_{max} < 55 Gy/< 2 Gy: n. 0%

D_{max} 55-60 Gy/1,8-2 Gy: 3-7%

D_{max} > 60 Gy/1,8-2 Gy: >7-20%

Elämän tähden

RION-riski, SRS

Jos Dmax<8 Gy: harvinaista

Jos Dmax≤10 Gy: matala riski

Jos Dmax 12-15 Gy: > 10%

Elämän tähden

RION-riskiä lisäävät tekijät

Ikä
Mahdollisesti sytostaatit, diabetes ja RR-tauti

Elämän tähden

Selkäydin

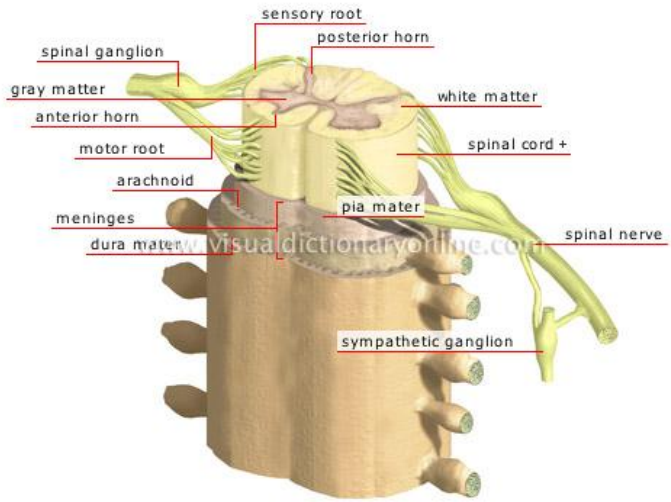

Selkäydin

Vaurio (myelopatia) kehittyy yleensä 3 vuodessa sädehoidon jälkeen

Sädevaurion oireita

- Kipu
- Tuntomuutokset
- Halvausoireet
- Suoli/rakkoinkontinenssi

Diagnoosi perustuu oireisiin, jotka yleensä varmennetaan MRI:llä

Spine MRI in a patient with delayed radiation myelopathy reveals swelling of the spinal cord in association with hyperintensity within the cord on the T2-weighted image.

Neurologic Complications of Radiation.
Rogers, Lisa; DO, FAAN

CONTINUUM: Lifelong Learning in Neurology. 18(2, Neuro-oncology):343-354, April 2012.
DOI: 10.1212/01.CON.0000413662.35174.a8

© 2012 American Academy of Neurology. Published by LWW_American Academy of Neurology.

2

Selkäytimen sädevaurio koe-eläimillä

Halvaantuneilla rotilla ytimen valkean aineen nekroosi

- Patogeneettinen syy lienee vaskulaari/endoteelivaurio ja/tai glia-soluvaurio

Toleranssi lisääntyy, jos ydintä sädetetään vain siivu

Apinoiden selkäytimessä tapahtuu huomattavaa toipumista ajan myötä

Rotanpoikaset aikuisia rottia herkempiä säteilyvauriolle

- Toleranssiannokset matalampia ja latenssi vaurion kehittymiselle lyhyempi

QUANTEC-aineisto, konventionaalinen sädehoito

16 tutkimusta, joissa yhteensä 2281 pot.

- Ydintä sädetettiin kaula- tai rintarangan tasolta koko ytimen paksuudelta
- Tiedossa kokonaisannos, ei selkäytimen todellinen annos
- Myelopatiariski määritettiin annoksen funktiona ”probability distribution” – mallilla α/β-arvolla 0,87

Elämän tähden

The dose–response function for myelopathy of the cervical cord (solid line) and data points for the thoracic spinal cord (◊)

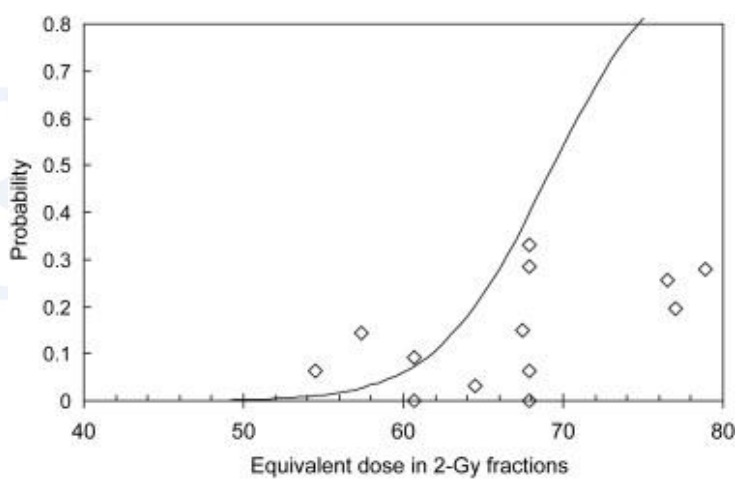

Elämän tähden

Suositukset annosrajoiksi - myelopatiariski

50/2 Gy: 0,2%

60/2 Gy: 6%

n. 69 Gy: 50 %

Selkäytimen uusintasädetys

Samoin kuin eläimillä, aika primaarihoidosta uusintasädetykseen merkittävä

- konventionaalisesti fraktioidun hoidon jälkeen toleranssi lisääntyy ainakin 25% 6 kk:n kuluessa

Kumulatiivinen annos $\leq$ 60/2 Gy: ei myelopatiaa

Stereotaktisen sädehoidon myelopatiariski

Stereotaktisessa hoidossa D_{max} 13 Gy/1 fr. tai 20 Gy/3 fr: riski < 1%

- Selkäytimen määrittely eroaa eri tutkimuksissa

RTOG0631: 16-18 Gy kertafraktiosta medullaan 10 Gy 10%:iin (6 mm hoitokohteen ylä- ja alapuolelta), 10 Gy < 0,35 cc tai 14 Gy < 0,03 cc

Wang X S et al: 27-30Gy/3 fr: medullaan 10 Gy < 0,01 cm^3

- 15,9 kk:n seurannassa ei gr. III/IV neurol. toksisiteettia

Elämän tähden

Mitä jatkossa?

Lisätietoa kaivataan myös

varhaisten kuvantamislöydösten ja biokemiallisten merkkiaineiden korrelaatiosta sädehoitoreaktioihin

uusien sytostaattien ja biologisten lääkkeiden ja sädehoidon yhteisvaikutuksista

elinten sisäisistä sädeherkkyyksistä…

Elämän tähden

"Even if these criteria are followed rigidly, and even in cases in which the dose exposure is much lower than these dose limits, it needs to be understood that the risk of radiation toxicity is never zero."

(Milano M T et al, 2011)

Elämän tähden