Mitä näemme, näemmekö mitään?

Syöpätautien erikoistuvien koulutuspäivät 25.-26.1.2013

Hannu-Pekka Kettunen
Radiologi
KYS Kuvantamiskeskus

Yleistä

- Sädehoidon suunnittelussa hyvän lopputuloksen varmistamiseksi on tarkalla ja asianmukaisella kuvantamisella keskeinen rooli
- Hoidon suunnittelussa kannattaa ja pitääkin hyödyntää kaikkia potilaalle tehtyjä leikekuvauksia
- Minkälaista informaatiota eri leikekuvausmodaliteeteilla (natiivi-TT, varjoainetehosteinen TT, MRI ja PET-TT) voi saada sädehoidon suunnittelua ajatellen:
  - Mitä niistä voi arvioida?
  - Mitä ei luotettavasti pystyy arvioimaan?
  - Mitä ei voi arvioida lainkaan?
- Prostata, rectum ja anaalikanava, keuhkot

Prostata – mitä TT:stä pystyy arvioimaan?

- Prostatan ääriviivat pystyy kohtalaisen hyvin arvioimaan mutta rajautumisen arviointi esim. levator anin, virtsarakon, rectumin ja rakkularauhasten suhteen on hankalaa
- Apikaalisen ja basaalisen rajautumisen arviointi on hankalaa
- Tuumoria ei useinkaan pysty erottamaan (paitsi jos tuumori on erittäin kookas tai reilu infiltraatio ympäröiviin kudoksiin)

Prostatan anatomia

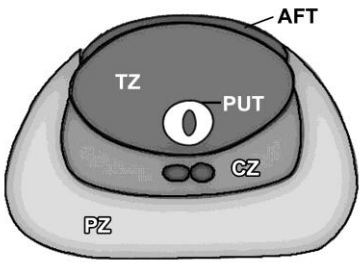

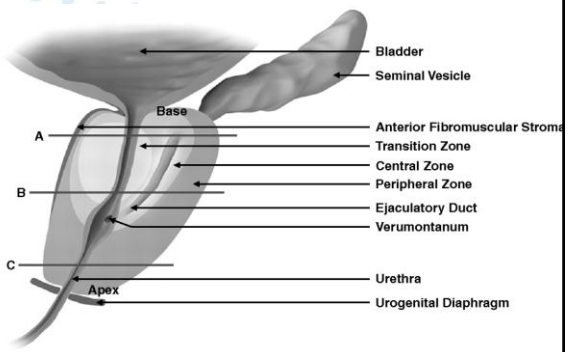

PZ **Perifeerinen alue**: posteriorinen osa prostataa, ympäröi distaalista urethraa. 70 – 80 % prostatakarsinoomista.

CZ **Sentraalinen alue**: ympäröi siemenjohtimia

TZ **Transitioalue**: ympäröi proksimaalista urethraa. Prostata-hyperplasia tällä alueella. 10 – 20 % prostatakarsinoomista

Prostata - TT

Natiivikuvaus

TT:ssä prostatan kapseli on kohtalaisen hyvin hahmotettavissa mutta esim. rajautuminen rektumiin on jo vaikeammin arvioitavissa

Prostata - TT

Natiivikuvaus

Varjoainetehosteinen TT

Varjoainetehostus ei tuo juurikaan apua arviointiin

Prostatan MRI

- MRI tarjoaa erinomaisen pehmytkudosresoluution
- Prostatan anatomia erottuu paremmin
- Sädesuunnittelua ajatellen tärkeät prostataa ympäröivät elimet näkyvät paremmin
  - rektumin seinämä, seminaalivesikkelit, urethra, peniksen bulpus
- Tuumori on mahdollista lokalisoida ja sen paikallistatus on arvioitavissa (esim. infiltraatio kapselin läpi)
- Prostatan voluumi MRI:llä arvioituna on usein pienempi verrattuna TT:hen
- MRI:hin perustuvan sädesuunnittelun on todettu vähentävän esim. rektumin ja peniksen bulbuksen saamaa sädeannosta
  - *Steenbakkers RJ et al. Reduction of dose delivered to the rectum and bulb of the penis using MRI delineation for radiotherapy of the prostate. Int J Radiat Oncol Biol Phys 2003;57:1269–79.*

Prostatan MRI

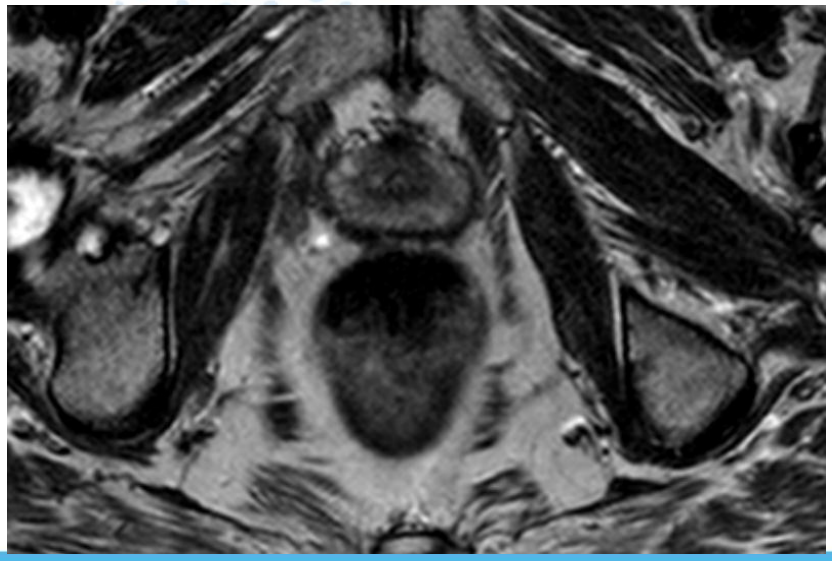

Prostatan MRI

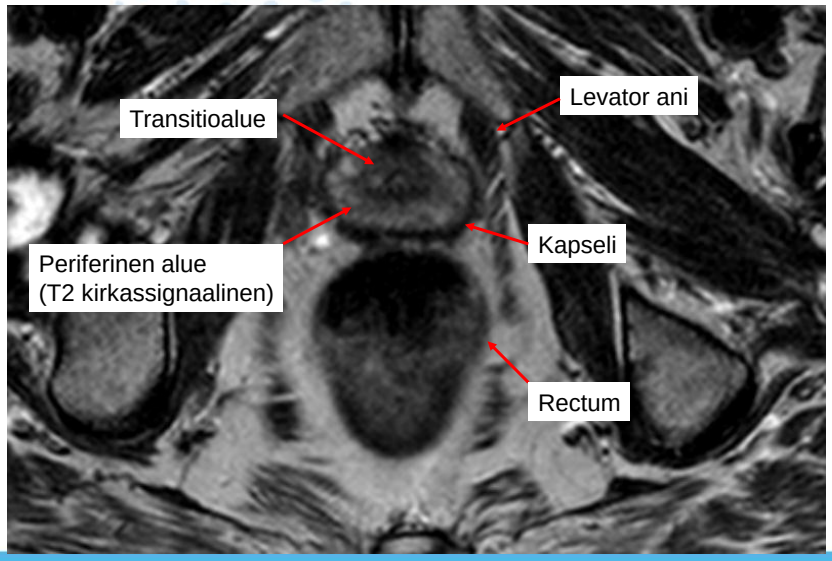

Prostatan MRI

MRI apexin tasolta

Prostatan MRI

MRI

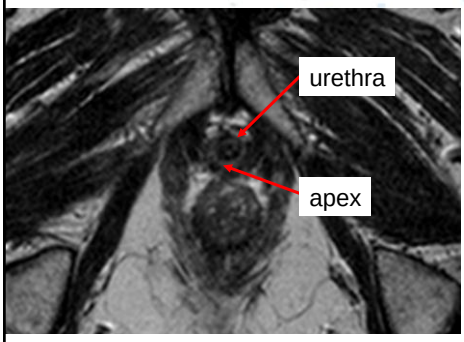

TT

TT:ssä rakenteet eivät vastaavalla tavalla erotu ja apexin tason määritys on selvästi hankalampaa

Prostata

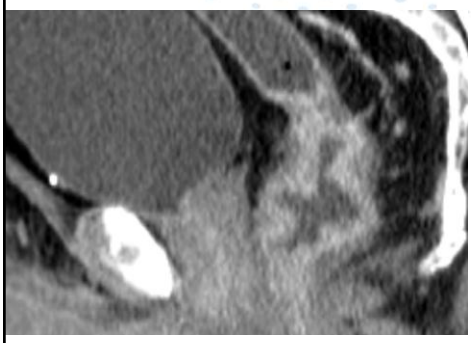

TT sagittaali

TT aksiaali

Missä on prostatan rajat…?

Prostata: TT vs MRI

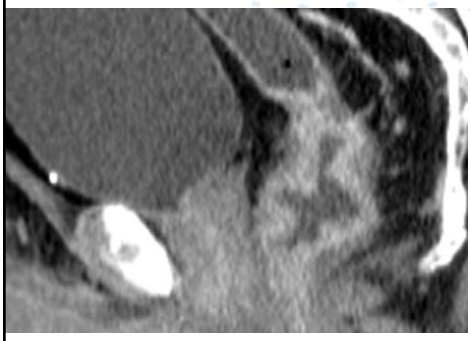

TT sagittaali

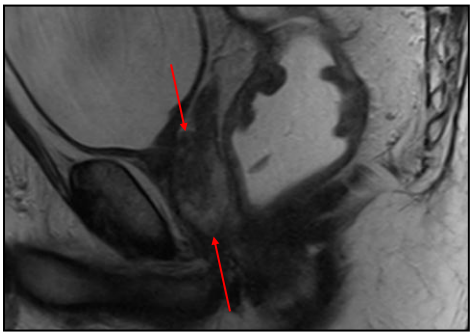

MRI sagittaali

Samalle potilaalle tehdyssä MRI:ssä prostata on hyvin rajautuvissa

Prostata: TT vs MRI

MRI TT

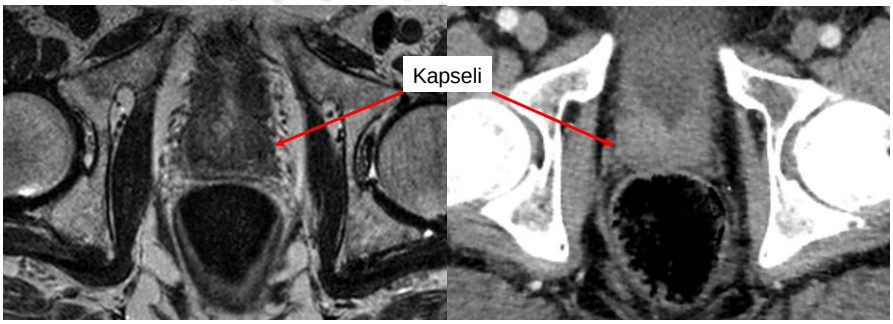

Saman potilaan MRI- ja TT-kuvaukset

Prostata: TT vs MRI

MRI TT

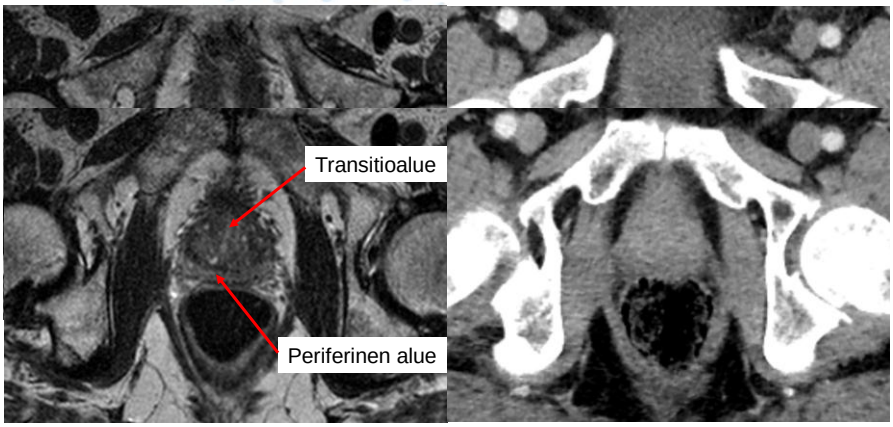

Prostata: TT vs MRI

MRI TT

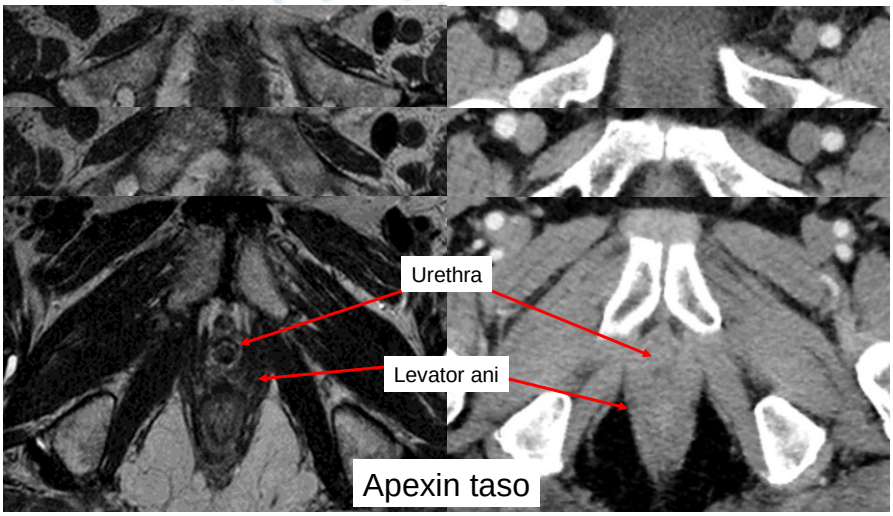

Prostataca MRI:ssä

- Prostatakarsinooma on MRI:ssä yleensä T2 niukkasignaalinen

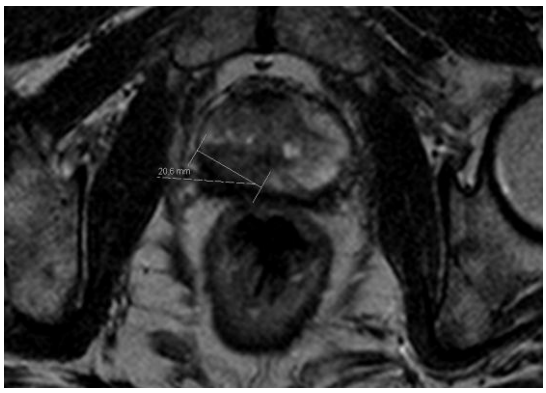

Oikealla perifeerisellä alueella 2,1 cm tuumori, ei kasvua kapselin läpi

Prostataca MRI:ssä

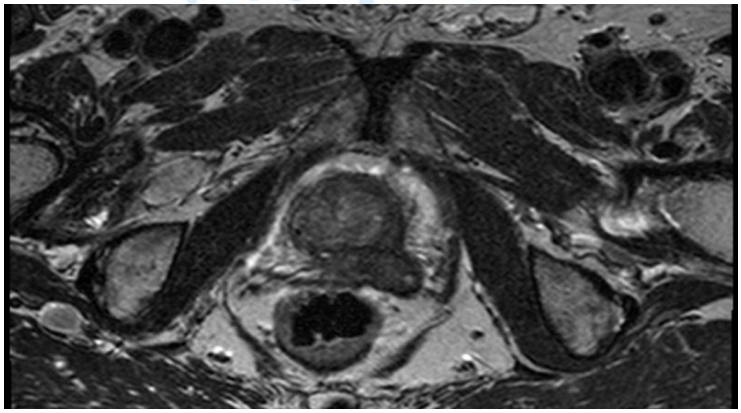

- MRI:ssä prostatassa vasemmalla kapselin läpi rakkularauhaseen infiltroiva tuumori

Prostataca MRI:ssä

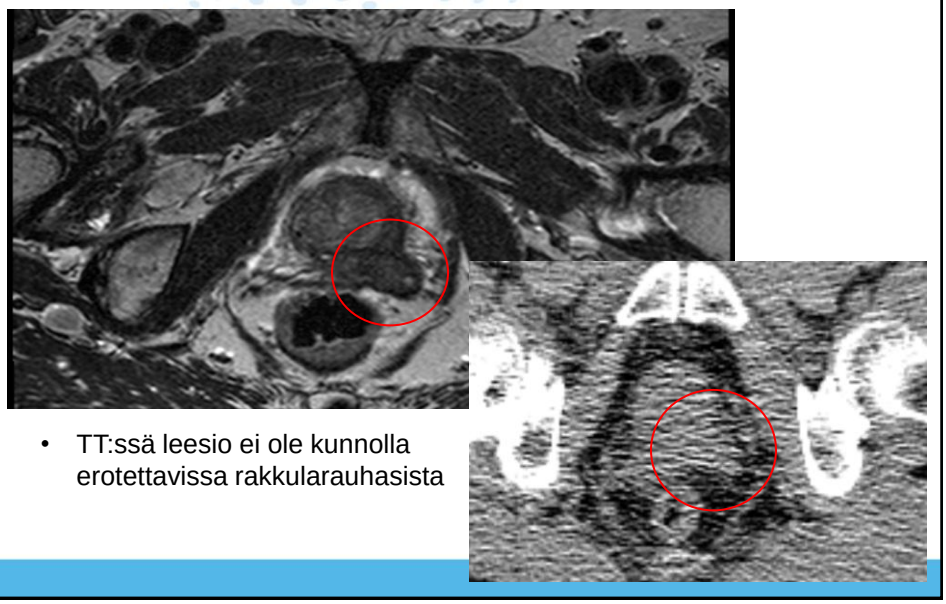

- TT:ssä leesio ei ole kunnolla erotettavissa rakkularauhasista

Rectumin ja anaalikanavan tuumorit

- Miten suoliston alueen tuumorit erottuvat TT:llä?
  - Suuret tuumorit erottuvat
  - Pienet tuumorit voivat hyvin jäädä näkymättä (jos ei ole tehty TT-colongrafiaa)
  - Anaalikanavan tuumorit eivät erotu TT:llä jollei ole laaja-alaista infiltraatiota ympäröiviin kudoksiin

Rectumin ja anaalikanavan tuumorit

- Tuumorit näkyvät hyvin MRI:llä
  - Rectumissa geelitäyttö
  - T2 sekvensseissä tuumorit yleensä keskisignaalisia, homogeenisiä

Rectumca

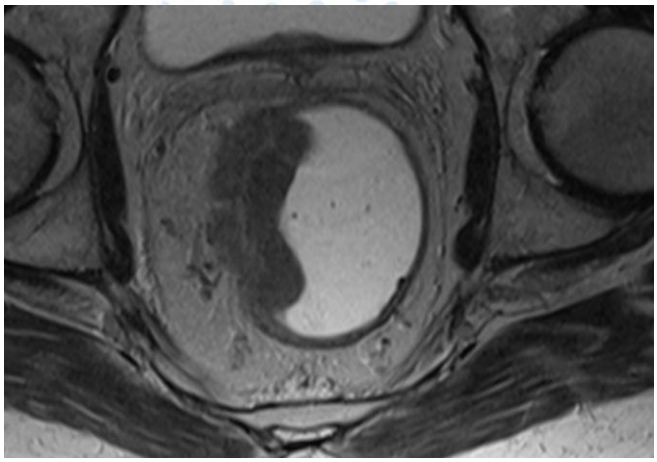

Rektumissa oikealla kookas tuumori, T3 tasoinen kasvu seinämän läpi, mesorektaalirasvassa juosteisuutta

Rectumca

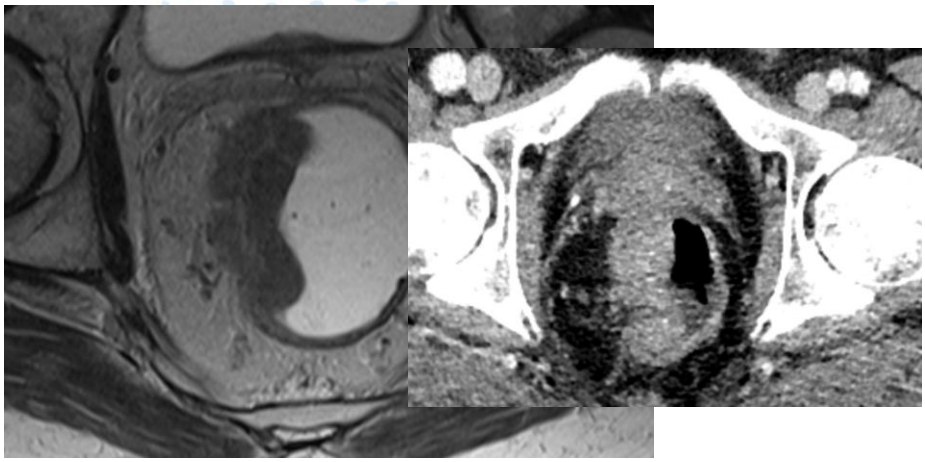

Rektumissa oikealla kookas tuumori, T3 tasoinen kasvu seinämän läpi, mesorektaalirasvassa juosteisuutta

Rectumca

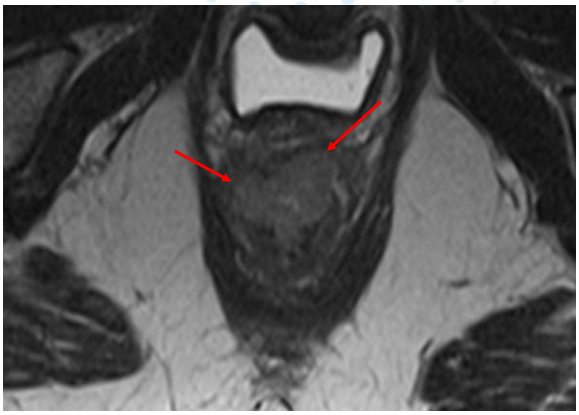

Rectumin distaalikolmanneksen tuumori, sijaitsee anteriorisesti klo 10 – 2 alueella, infiltoi anteriorisesti seinämän läpi

Rectumca

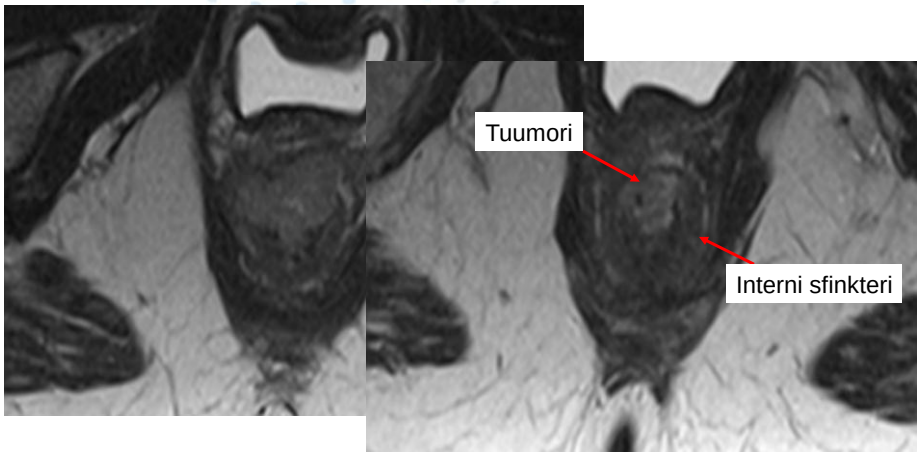

Kaudaalisemmin infiltroi klo 10 – 1 alueella interniin sfinkteriin

Rectumca

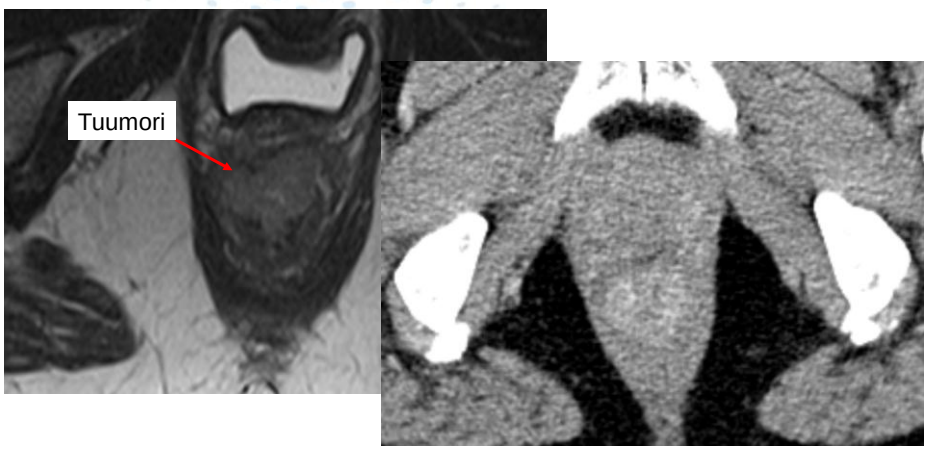

TT suunnilleen vastaavalta tasolta:
Missä tuumori on…?

Anaalikanavan ca

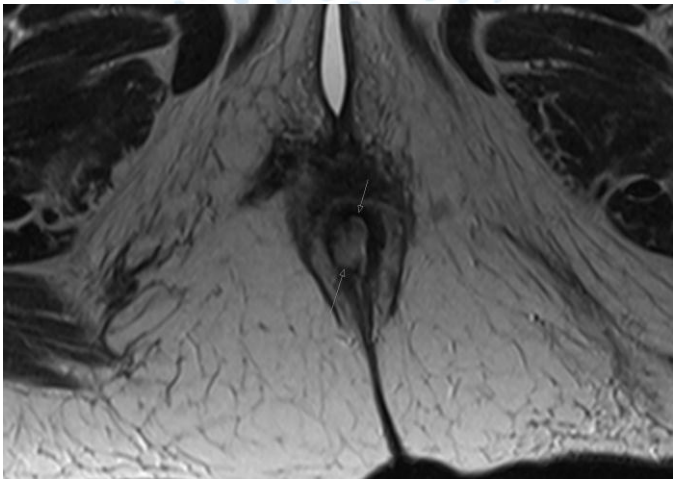

- Oikealla anukseen saakka työntyvä T2 keskisignaalinen tuumori, infiltroi oikealla interniin sfinkteriin klo 7 – 9 alueella

Keuhkojen alue: natiivi-TT

- Natiivi-TT:ssä pystyy varsin hyvin arvioimaan keuhkoparenkyymiä ja periferiset tuumorimuutokset ovat hyvin erotettavissa
- Sentraaliset tuumorit voivat olla hankalasti rajattavissa
- Tuumorin ja siihen usein liittyvän atelektaattisen komponentin erottaminen toisistaan on usein pelkässä natiivi-TT -kuvauksessa mahdotonta

Thorax – Mikä on mitäkin?

- Keuhkojen alueen patologia ilmenee usein lisääntyneenä tiiviytenä: käytettävät termit, mitä ne tarkoittavat ja miltä ne näyttävät?
- Keuhkoparenkyymin lisääntynyt tiiviys voi olla atelektaasia, mattalasimuutosta, konsolidaattia tai selkeämpää tuumorimaista tiiviyttä

Mattalasimuutos

- Hentoa utuista mattalasimaista tiiviyttä
- **Allaolevat verisuonirakenteet ovat erotettavissa**
- Epäspesifinen löydös
- Taustalla voi olla esim.
  - Infektio
  - Ödeemi
  - Hemorragia
  - Parenkyymisairaus
  - Joskus mukinoottinen adenokarsinooma (ent. BAC)

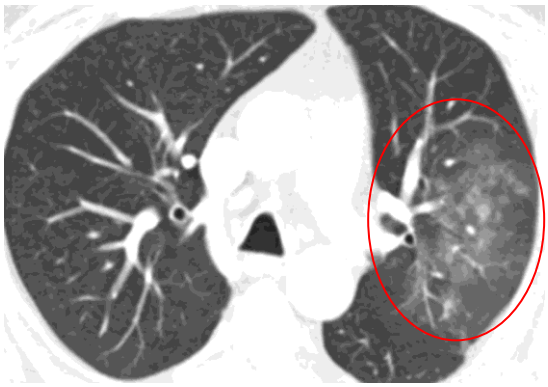

Konsolidaatti

- Mattalasiin nähden tiiviimpää
- Alveolit ovat täyttyneet jollain:
  - neste, solut, kudos tms.
- Allaolevat verisuonirakenteet EIVÄT ole erotettavissa keuhkoikkunalla katsottaessa
- Ilmapitoisia bronkuksia voi näkyä (ns ilmabronkogrammi)
- Taustalla esim.
  - Infektio
  - Raju ödeemi
  - Tuumori
  - (fibroosi)

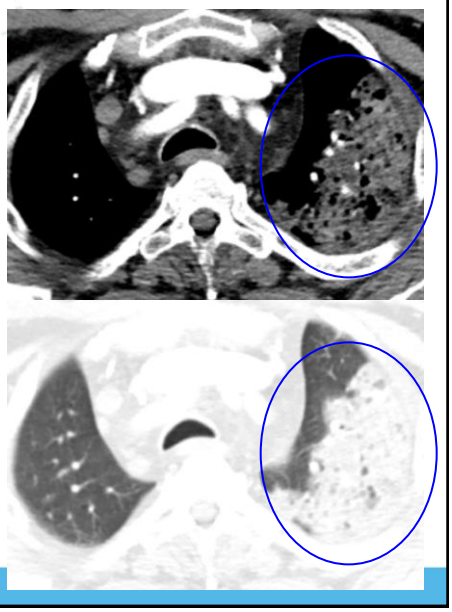

Konsolidaatti

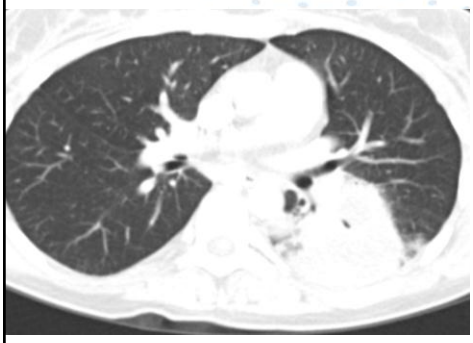

”keuhkoikkuna”

”mediastinumikkuna”

Vasemmassa alalohkossa kookas konsolidaatti: tehostuu huonosti ja muutoksen sisällä näkyy ilmabronkogrammia

→ **Pneumonia**

KYS

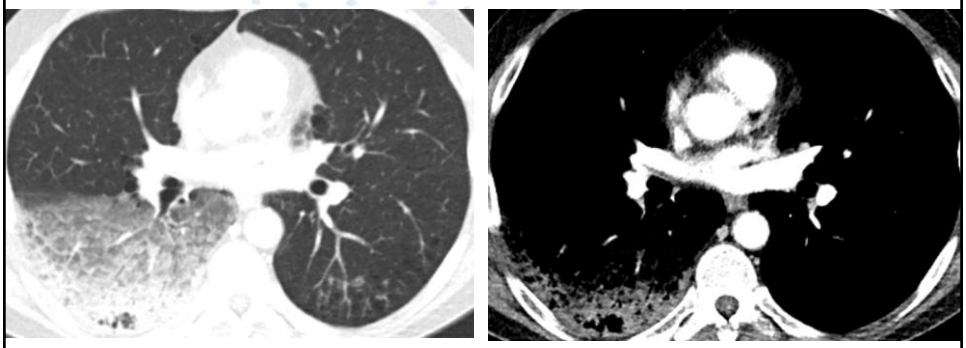

Oikeassa alalohkossa laajalti mattalasia ja konsolidaattia joka käytännössä täyttää koko lohkon

KYS

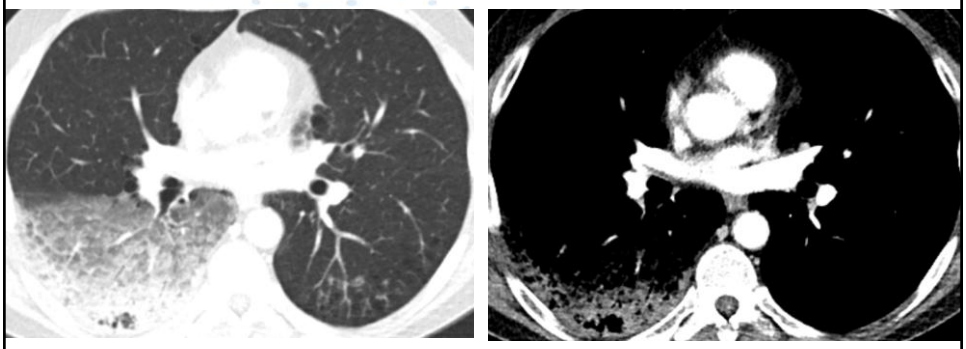

Oikeassa alalohkossa laajalti mattalasia ja konsolidaattia joka käytännössä täyttää koko lohkon

→ **PAD: Adenocarcinoma mucinosum**

Atelektaasi

- Natiivi-TT:ssä atelektaasia ei luotettavasti pysty arvioimaan
- **Varjoainetehosteisessa TT:ssä atelektaattinen keuhko tehostuu varsin voimakkaasti ja homogeenisesti**
- Atelektaattisen keuhkon sisällä oleva tuumori tai infektiomuutos näkyy yleensä harvempana (l. tehostuu huonommin) ympäröivään atelektaasiin nähden

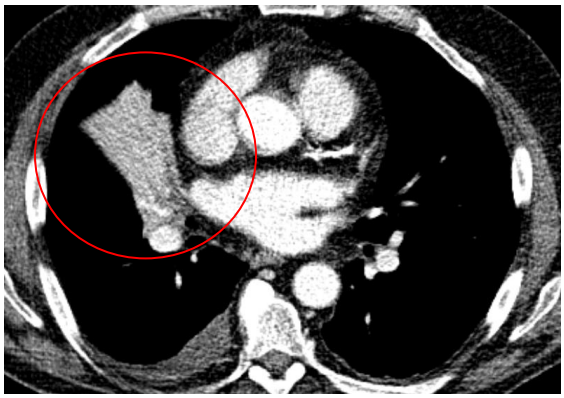

Atelektaasi vs. konsolidaatti

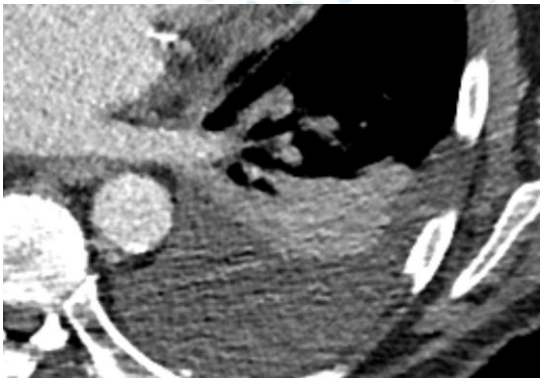

Vasemmalla pleuranestettä ja homogee-nisesti tehostuvaa atelektaattista keuhkoa

Atelektaasi vs. konsolidaatti

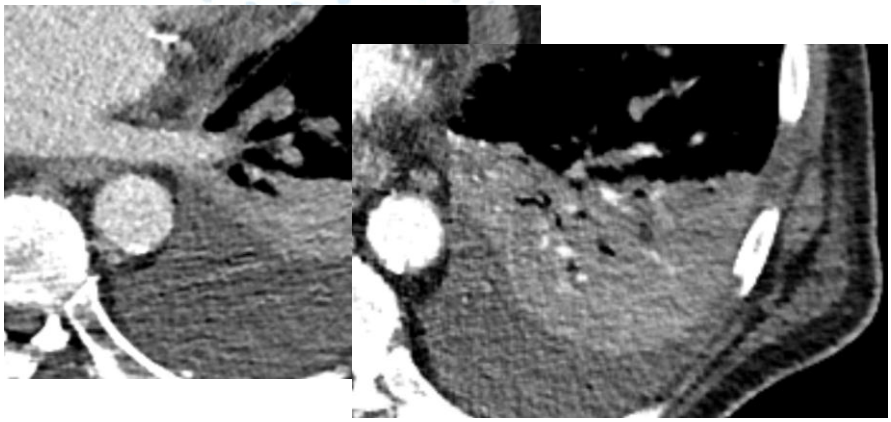

1 vrk myöhemmin samalla alueella ilmabronkogrammia, keuhko huonommin tehostuvaa → **pneumoniseksi sopiva konsolidaatti**

Tuumori vs atelektaasi

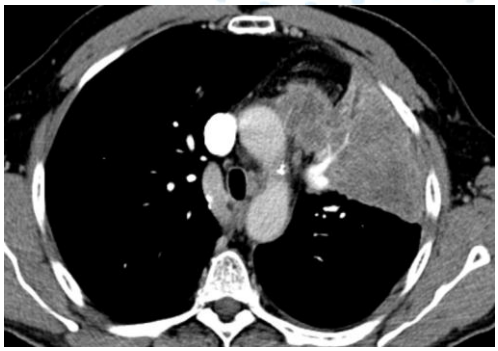

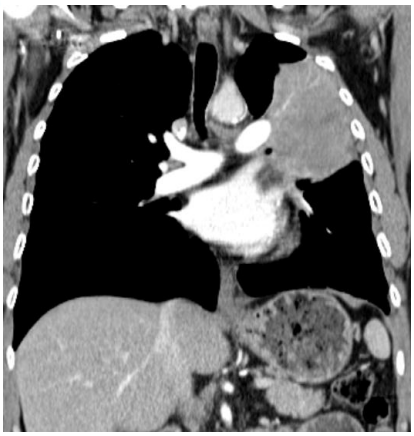

Vasemmassa ylälohkossa kookas kiilamainen pleuraan rajautuva tuumoritiivistymä. Muotonsa puolesta mukana varmastikin myös atelektaasia ja/tai obstruktiivista pneumoniittia

Tuumori vs atelektaasi

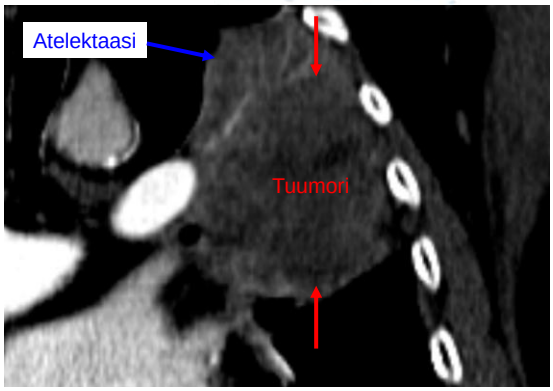

Koronaalisuunnan kuvaa jyrkemmin ikkunoimalla tuumori erottuu paremmin, tuumorin yläpuolella atelektaasia (jonka sisällä verisuonirunkoja)

Tuumori vs atelektaasi

- Eli varjoainetehosteisessakin kuvauksessa atelektaasin/obstruktiivisen pneumoniitin ja tuumorin erottaminen toisistaan voi olla hankalaa; joskus PET-TT:stä voi olla sen suhteen apua

Natiivi-TT vs. varjoainetehosteinen TT vs. PET-TT

PET-TT:n yhteydessä otetussa vaimennus-korjaustasoisessa natiivi-TT:ssä oikeassa hiluksessa tuumorimassaa; verisuonia ei pysty erottamaan

Natiivi-TT vs. varjoainetehosteinen TT vs. PET-TT

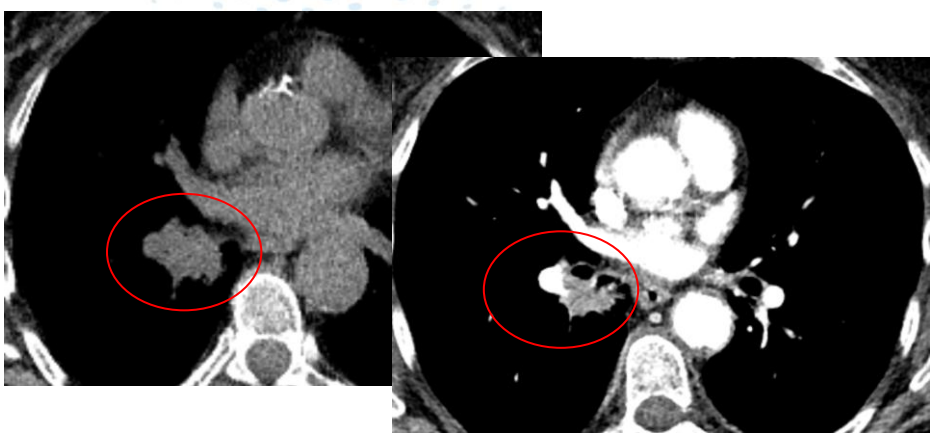

Varjoainetehosteisessa TT:ssä tuumorimassa ja keuhkovaltimorunko erotettavissa toisistaan

Natiivi-TT vs. varjoainetehosteinen TT vs. PET-TT

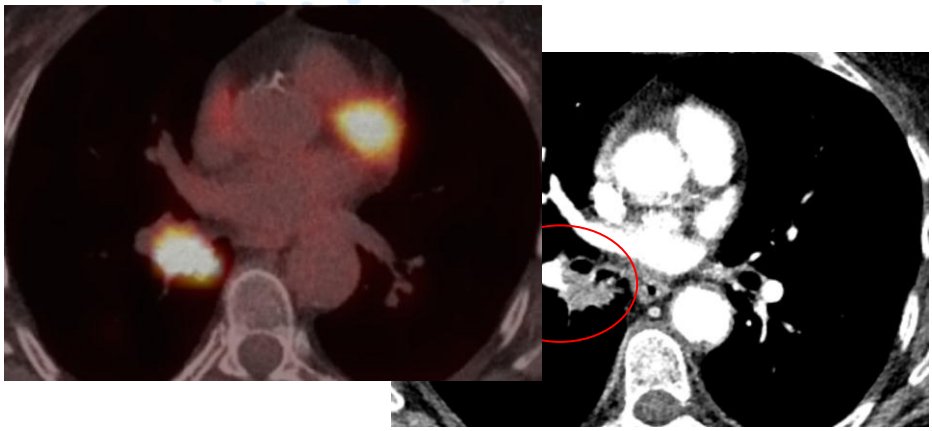

PET-TT:ssä tuumorialue voimakkaasti aktiivinen

PET: tuumori vs atelektaasi

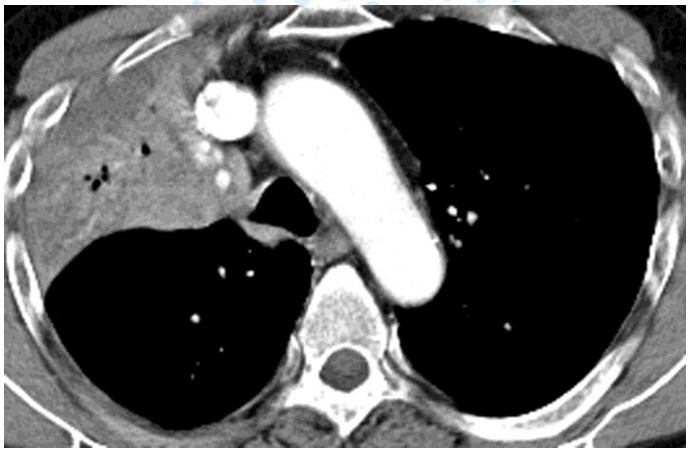

Varjoainetehosteinen kuvaus. Oikeassa ylälohkossa ei-pienisoluinen syöpä; tuumorin ja atelektaasin erottaminen toisistaan vaikeaa

PET: tuumori vs atelektaasi

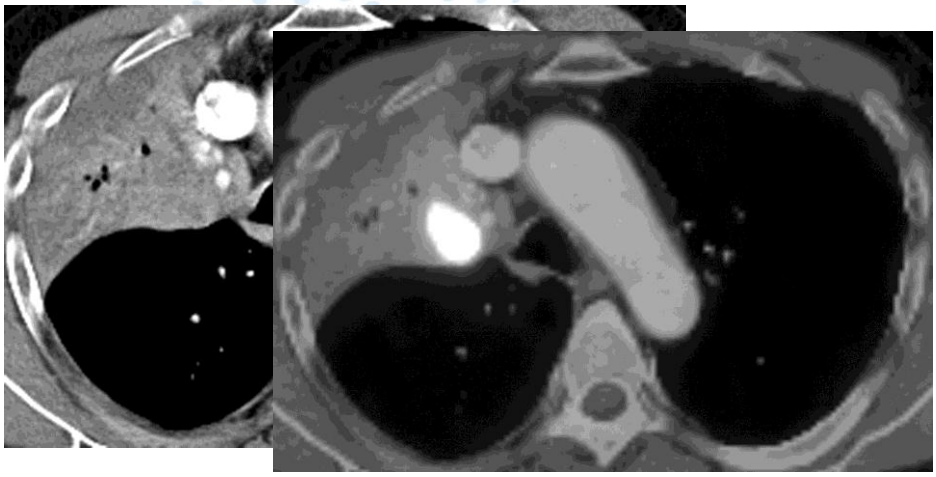

PET-TT:llä sentraalinen lohkorajaa vasten tuleva tuumori on hyvin erotettavissa

Kiitos!